

# Nistagmo y oscilaciones oculares relacionadas

ROBERT B. DAROFF, B. TODD TROOST y LOUIS F. DELL'OSSO

El nistagmo, u oscilación rítmica que los ojos experimentan de un lado al otro, ha sido muchas veces contemplado como un hecho enigmático. En efecto, el distinguido neurooftalmólogo Wilbrand advertía en una ocasión: «Nunca se pongan a escribir acerca del nistagmo, ya que esto no les conducirá a ninguna parte» (1).

Los avances en el registro de los movimientos oculares han posibilitado una delimitación clara de las diversas formas de nistagmo, así como nuevas perspectivas sobre su fisiopatología. La observación clínica se traduce por una interpretación limitada y muchas veces errónea de dichos movimientos, y para un análisis más preciso se requieren técnicas especiales de registro, tales como los sistemas que emplean los rayos infrarrojos, capaces de reproducir las trayectorias de los movimientos oculares. A efectos cuantitativos, el registro con dichos sistemas ha de llevarse a cabo utilizando corriente continua, con una anchura de banda de frecuencias de 100 Hz. Los ojos han de ser registrados por separado en dirección horizontal y vertical con los correspondientes trazados consignados sobre papel de diagramas rectilíneos. El registro se debe realizar durante la fijación de objetos visibles, y en la oscuridad con los ojos abiertos (v. cap. 9).

Es tradicional la subdivisión del nistagmo en dos tipos, con arreglo a la forma clínicamente aparente de su onda. Así, el nistagmo pendular es sinusoidal, en contraste con el nistagmo en resorte, que tiene una fase lenta de alejamiento respecto al objeto de mirada

seguida de una fase rápida (sacádica) de aproximación al mismo. Se ha convenido en definir la dirección del nistagmo de acuerdo con el sentido de su componente rápido. Es conveniente describir el nistagmo, no tan sólo por la forma de su onda, sino también por su intensidad (I), que a su vez es igual a la amplitud (A) multiplicada por la frecuencia (F). El examinador debe observar, además, la posición de la mirada en la que se produce el nistagmo y los posibles cambios de intensidad según la dirección de la mirada. El nistagmo en resorte suele incrementar su amplitud al dirigir la mirada en el mismo sentido del componente rápido, característica que se conoce como ley de Alexander (2).

El campo de la mirada en el que la intensidad del nistagmo es mínima se denomina *punto cero* (v. figura 11-12). La *zona neutra* es la posición de los ojos en la cual se produce una inversión del sentido de nistagmo en resorte y en la que es posible observar alguna variedad de ondas bidireccionales, un nistagmo pendular o bien una ausencia de nistagmo.

Sobre la base de los registros cuantitativos de los movimientos oculares se han identificado cuatro defectos subyacentes al subsistema de los movimientos oculares lentos (MOL) que son causa de nistagmo: 1) inestabilidad por alta ganancia, 2) desequilibrio del tono vestibular, 3) desequilibrio del tono de seguimiento ocular, 4) escape del integrador.

1. *Inestabilidad por alta ganancia*. En algunos individuos, debido a una ganancia anormalmente alta del subsistema de los MOL, se provoca un movimiento desbocado (de velocidad creciente). Las teorías del control indican el modo en que determinados cambios de la ganancia pueden tener como

Algunos de los términos y conceptos empleados en este capítulo se definirán y clarificarán de forma más amplia en el «Léxico» que sigue al capítulo.

resultado un nistagmo pendular o bien un nistagmo en resorte. Así, la variedad pendular puede ser congénita o adquirida mientras que la variedad en resorte sólo ha sido descrita como un fenómeno congénito.

2. *Desequilibrio del tono vestibular.* El nistagmo asociado a desequilibrio del tono vestibular es el resultado de la instauración de una entrada vestibular asimétrica en un generador de la mirada horizontal en esencia normal. Esta entrada asimétrica tiene lugar cuando el aparato vestibular (laberintos, nervio y núcleos del tronco del encéfalo) de un lado es más defectuoso que el del lado opuesto. El registro del nistagmo demuestra siempre una fase lenta lineal o en línea recta, que refleja la existencia de un impulso persistente destinado a conducir los ojos hacia el lado del aparato vestibular más afectado. La amplitud de esta fase lenta disminuye con la fijación y aumenta en la oscuridad, con el uso de las lentes de Frenzel (positivas fuertes) o con el cierre palpebral. La inhibición por la fijación está posiblemente en relación con una fuerza opuesta de seguimiento lento y requiere la integridad del flóculo cerebeloso (3).
3. *Desequilibrio del tono del seguimiento ocular.* El nistagmo asociado a un desequilibrio del tono de seguimiento es el resultado de una deficiencia unidireccional del seguimiento y ha sido observado solamente en la motilidad ocular vertical. Como consecuencia se producen dos formas clínicas de nistagmo conocidas: nistagmo hacia arriba y nistagmo hacia abajo. Debido a que falla el mecanismo de seguimiento, la fase lenta lineal no es inhibida por la fijación en estos casos.
4. *Escape del integrador.* El nistagmo causado por un *integrador desajustado* sólo se produce en una posición excéntrica horizontal de la mirada. Los ojos son incapaces de mantener esta posición y retornan a la posición primaria con velocidad decreciente, lo que refleja un movimiento pasivo al que se oponen las fuerzas de rozamiento de los tejidos blandos orbitarios. El trastorno puede residir en el «integrador nervioso» del tronco del encéfalo, o bien en sus conexiones responsables de los desplazamientos oculares. Desde el punto de vista clínico este tipo de nistagmo se conoce como evocado por la mirada o por paresia de la mirada.

Estos conceptos sobre los mecanismos de control, aunque constituyen una introducción útil para una clasificación del nistagmo de mayor significado, distan mucho de ser completos. A efectos prácticos, resulta necesario presentar una clasificación empírica del nistagmo que ayude al clínico para sus evaluaciones en la cabecera o el consultorio, prescindiendo del material de registro sofisticado. No obstante, esta clasificación carece de la consistencia de los conocimientos

que hoy en día se poseen a través de los avances experimentados en el estudio de los nistagmos.

La significación del nistagmo en lo que a localización se refiere es muchas veces la de una mera indicación de la existencia de un trastorno en algún lugar de la fosa posterior, es decir, en el órgano vestibular periférico, en el tronco del encéfalo o en el cerebelo. Sin embargo, algunos tipos de nistagmo son muy específicos y permiten establecer un diagnóstico neuroanatómico bastante preciso. Siempre que sea posible, se delimitarán las formas específicas y no específicas, de acuerdo con la presentación clínica y con los signos y síntomas asociados.

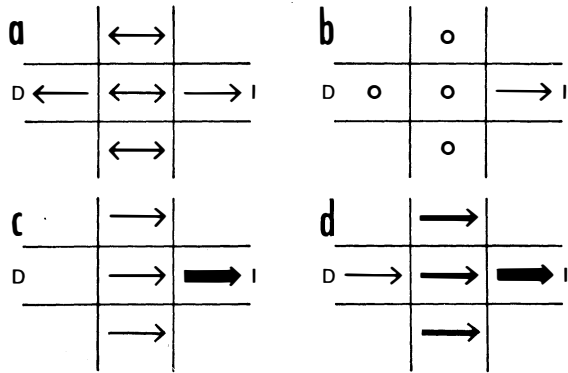
## NISTAGMOS DE LA INFANCIA

### Congénito

El nistagmo congénito (NC) comprende todas las formas de nistagmo presentes al nacer o descubiertas en la primera infancia, durante el período de desarrollo de la fijación visual. El NC es persistente a lo largo de toda la vida y, en ocasiones, se asocia a un defecto visual primario, lo que ha dado lugar a la creencia de que el nistagmo es secundario a la visión defectuosa. No obstante, es imposible demostrar esta relación de causa a efecto, a menos que se haya constatado con anterioridad una ausencia del nistagmo en la infancia precoz y su posterior desarrollo a consecuencia de la pérdida visual. Por otra parte, tampoco se ha verificado la asociación, a menudo aludida, del NC *pendular* con un defecto sensorial y de la forma *en resorte* con una anomalía motora primitiva.

Con la utilización de la oculografía en las investigaciones sistemáticas no ha sido posible encontrar una relación consistente entre el tipo de onda y la presencia (o ausencia) de un déficit visual primario (4-7). La relación entre los defectos visuales y el nistagmo podría consistir en una mera asociación genética. No obstante, el problema visual, a pesar de no ser la causa, puede contribuir a aumentar la *intensidad* del movimiento oscilatorio. El NC representa una inestabilidad por alta ganancia en el subsistema de los movimientos oculares lentos (8), y el intento de fijación (esfuerzo para ver) es su principal fuerza impulsora. Al ser defectuosa la visión aumentan los esfuerzos de fijación, con lo que la intensidad del nistagmo se incrementa, y a su vez es asimismo posible que una inestabilidad motora subclínica se convierta en manifiesta a consecuencia de esta exageración del esfuerzo visual.

La distinción clínica entre el nistagmo en resorte y el pendular puede ser difícil, sobre todo en el caso de los nistagmos congénitos (4, 9). Es continua la designación errónea de determinadas formas de nistagmo en resorte como pendular, así como la falsa identificación de su dirección. Incluso con los registros oculo-



**Fig. 11-1.** Método diagramático sencillo para la representación del nistagmo. Dos puntas de flecha indican que el nistagmo tiene sus dos fases de velocidad equivalente, es decir, que es pendular. Una punta de flecha indica que el nistagmo es en resorte y señala el sentido de la fase rápida. Las líneas gruesas son indicativas de mayor intensidad del nistagmo. a) Nistagmo pendular en la posición primaria y en la mirada superior e inferior, que se convierte en resorte en la mirada lateral. b) Nistagmo en resorte de primer grado, presente sólo en la mirada lateral izquierda. c) Nistagmo en resorte de segundo grado con fase rápida a la izquierda en posición primaria, que aumenta en la mirada a la izquierda. d) Nistagmo en resorte a la izquierda de tercer grado.

gráficos es posible interpretar mal la dirección de la fase rápida, a menos que se obtengan trazados de velocidad (5). Los clínicos que no disponen de oculografía deberían efectuar una descripción cuidadosa de los nistagmos o bien representarlos por medio de diagramas (figs. 11-1 a 11-3).

El nistagmo congénito se amortigua casi siempre de forma considerable con la convergencia, lo que sucede en menor grado con el nistagmo vestibular. Como ya se ha dicho, la intensidad del NC está en relación con el intento de fijación, lo que podría constituir el motivo de que persista algunas veces con los ojos abiertos en la oscuridad (y en este caso es probable que el sujeto realice intentos para ver) y se amortigüe tras el cierre palpebral (5). La superposición de un componente latente a un NC manifiesto se discute en el apartado del «Nistagmo latente».

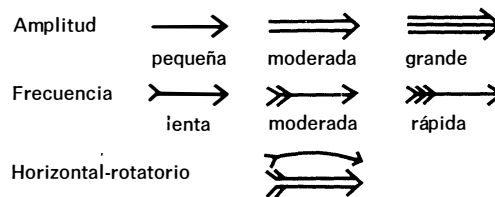
La identificación del NC es de una importancia capital, sobre todo en los pacientes adultos, y puede evitar la aplicación de procedimientos diagnósticos neurorradiológicos costosos y potencialmente peligrosos. En la tabla 11-1 se enumeran las características del NC. Se trata de un nistagmo casi siempre binocular, que todo lo más presenta una mínima disociación entre las amplitudes de ambos ojos. El movimiento se produce en un solo plano y, al igual que ocurre en el caso del nistagmo vestibular periférico, el nistagmo horizontal persiste como tal con las desviaciones verticales de los ojos, sin transformarse, por tanto, en un nistagmo vertical.

Los registros de los movimientos oculares en el nistagmo congénito pueden demostrar una morfología de onda pendular (sinusoidal) o aserrada (fase lineal lenta de amplitud equivalente con sacudida de foveolización) (fig. 11-8) puras, que son, en realidad, típicas del nistagmo vestibular. Estas formas no son, sin embargo, las más comunes en el NC, que se manifiesta con mayor frecuencia por formas de onda características y no descritas en el caso del nistagmo adquirido. Dichas ondas son la expresión de los intentos de aumentar el tiempo de foveolización por un mecanismo de fijación cuya inestabilidad es inherente. Las ondas presentadas en las figuras 11-4 a 11-7 (a excepción de las pendulares y en resorte) nunca se producen en el nistagmo adquirido (4,9). Las figuras 11-8 y 11-9 muestran el modo en que dichas ondas sirven para incrementar el tiempo de foveolización de la imagen (5, 10).

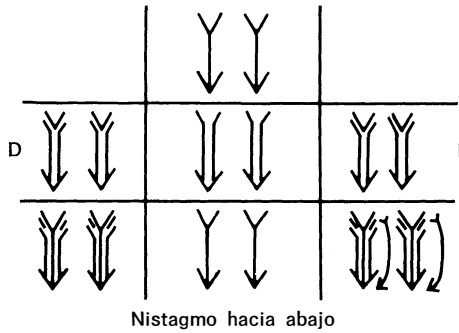
Las ondas pendulares (P) y en resorte (R) puras de la figura 11-8 condicionan una agudeza visual deficiente debido al tiempo de foveolización en extremo corto (instantes 0 y 2 en el eje del tiempo). Estas formas de onda son frecuentes en los nistagmos adquiridos, mientras que, en el NC, el sistema nervioso en desarrollo modifica los nistagmos P y R, con lo que el tiempo de foveolización (y, por tanto, la agudeza) se incrementa. En la figura 11-9 se ilustran algunos ejemplos de morfologías de onda resultantes de este proceso. En el nistagmo pendular con onda de sacudida de foveolización ( $P_{SF}$ ) hay, por lo común, un período de tiempo sustancial durante el cual el objeto forma una imagen en la fóvea y el ojo apenas se mueve (instante 3 en el eje del tiempo). En el nistagmo en resorte con foveolización prolongada ( $R_{FP}$ ) la posición desde el tiempo 0 al tiempo 1 consigue la foveolización y, durante la onda de sacudida bidireccional a la izquierda (SBDI), la posición entre los tiempos 4 y 5 proporciona una buena agudeza visual.

Parece ser que la *inversión* del reflejo optocinético tan sólo se produce en el NC (11). Si se presentan los estímulos optocinéticos a un paciente con NC, ocurre un curioso fenómeno: el nistagmo optocinético puede ser de sentido opuesto al que se presupondría de la simple suma del nistagmo evocado (NOC) y el nistag-

Detalles aclaratorios en el registro del nistagmo



**Fig. 11-2.** Los diagramas del nistagmo pueden ofrecer información detallada y compleja gracias a la utilización de estos símbolos.



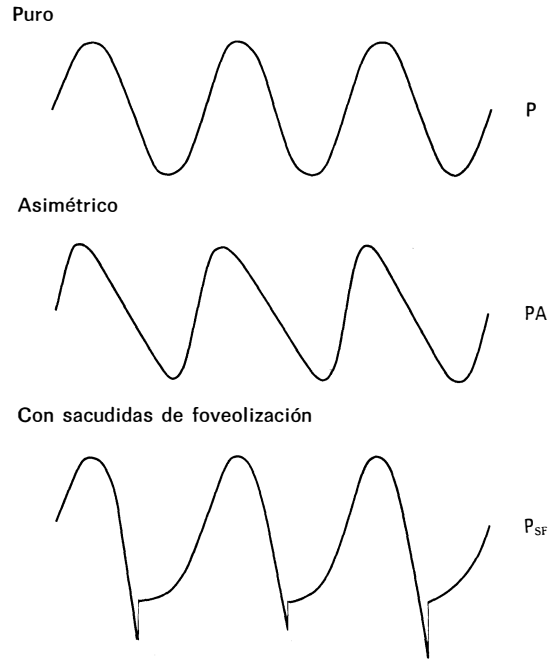
**Fig. 11-3.** Nistagmo hacia abajo típico, cuya frecuencia y amplitud son máximas en la mirada excéntrica hacia abajo. El nistagmo está ausente en la mirada superior izquierda y superior derecha, y es mínimo en la mirada recta hacia arriba o abajo. En la posición primaria, el nistagmo hacia abajo es de amplitud moderada y frecuencia lenta, y al mirar a la derecha o a la izquierda aumenta la frecuencia, pero no la amplitud. En la mirada oblicua inferior aumentan tanto una como la otra, y al mirar hacia la izquierda y abajo aparecen combinados 2 componentes, vertical y rotatorio.

mo preexistente. Por ejemplo, en presencia de un NC hacia la izquierda, la respuesta a los objetos NOC dirigidos hacia la derecha (fase rápida a la izquierda), en lugar de sumarse al nistagmo congénito y potenciar su intensidad, produce una amortiguación del nistagmo o incluso su conversión en un nistagmo hacia la derecha. Si se presentan los objetos dirigidos hacia la derecha en un ángulo de mirada en que el nistagmo se detiene o es pendular, la respuesta puede consistir en un nistagmo hacia la derecha. Este fenómeno, conocido como *inversión del reflejo NOC* sólo se observa en pacientes con NC y lo presentan alrededor del 67 % de ellos (11). En conclusión, el hallazgo de una inversión del NOC permite establecer que el nistagmo es de naturaleza congénita.

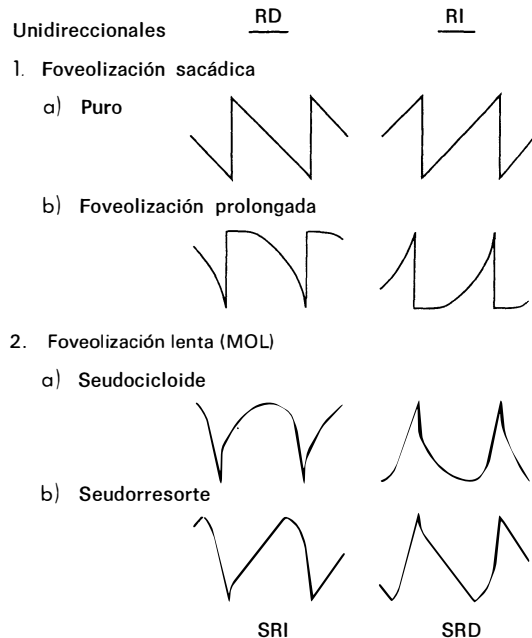
Las oscilaciones de la cabeza, que con frecuencia se asocian al NC, aumentan con los esfuerzos visuales y es probable que tengan una misión compensadora. Esta compensación se realiza a través de movimientos cefálicos en el espacio que son de igual amplitud y de

**Tabla 11-1. Características del nistagmo congénito**

Binocular
Amplitud similar en ambos ojos
En un solo plano, por lo general horizontal
Formas de onda características
Disminuido (amortiguado) por la convergencia
Aumentado por los intentos de fijación
Superposición de un componente latente
Inversión del reflejo optocinético
Oscilación asociada de la cabeza
No oscilopsia
Abolido durante el sueño



**Fig. 11-4.** Tres tipos de nistagmo pendular: puro (P), asimétrico (PA) y pendular con sacudidas de foveolización (PSF). Nótese que, aunque las sacudidas de foveolización varían en amplitud, todas hacen que los ojos regresen al mismo punto (el objeto).



**Fig. 11-5.** Formas unidireccionales de nistagmo en resorte que comprenden dos con foveolización sacádica (resorte puro y resorte con foveolización prolongada) y dos con foveolización lenta (MOL) (seudocicloide y seudorresorte). Obsérvese la sacudida de amplitud pequeña y variable en la onda seudocicloide y su reducción aún más notable en la onda seudorresorte.

sentido opuesto a los movimientos de los ojos con respecto a la cabeza, de modo que la resultante es una ausencia de movimientos oculares en el espacio. Con el fin de permitir que se desarrolle el citado mecanismo, el reflejo vestibuloocular (RVO) es aparentemente inhibido de forma total (la ganancia se reduce a 0). Las observaciones de los movimientos de la cabeza en pacientes con nistagmo congénito van en apoyo de este concepto (12, 13), y dichos pacientes no suelen, por otro lado, experimentar movimientos oscilatorios ilusorios de su entorno (oscilopsia). Al igual que sucede con la mayor parte de las oscilaciones oculares (y con la excepción de las mioclonías) el NC desaparece con el sueño.

Muchos de los pacientes afectos de NC tienen una zona cero permanente que representa el ángulo de mirada en que la intensidad del nistagmo es menor (fig. 11-10). Estos pacientes giran con frecuencia la cabeza para conseguir una visión de frente con los ojos situados en la zona cero. La utilización de lentes prismáticas apropiadas es beneficiosa en estos casos, ya que mitiga la necesidad de girar la cabeza y de aumentar los esfuerzos de fijación (5, 14).


**Latente**

El nistagmo latente (NL) ha sido clásicamente descrito como un fenómeno que se produce en condiciones de fijación uniocular. No hay nistagmo con visión binocular, pero al ocluir uno de los ojos sobreviene el nistagmo en ambos, con la fase rápida dirigida hacia el ojo no ocluido (fig. 11-11). El NL es siempre congénito y no existe ninguna descripción sobre él en otro sentido. Es un nistagmo en resorte con una fase lenta exponencial de velocidad decreciente idéntica a la del nistagmo evocado por la mirada. En ocasiones, con el cierre de los dos ojos se produce un nistagmo en resorte con una fase lineal lenta (15).

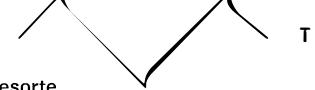Las teorías iniciales postulaban que, para que se desarrollara un NL era condición indispensable un estímulo retiniano unilateral, pero este concepto fue desestimado tras las observaciones de NL en fijación uniocular con un ojo amaurotico, o con estímulos acústicos en la oscuridad completa (6).

**Bidireccionales**

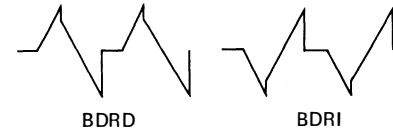
1. Seudopendular



2. Triangular

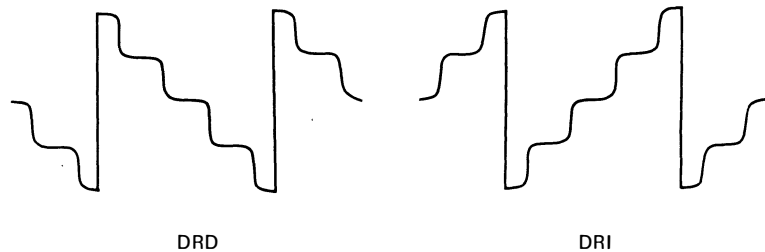


3. Bidireccional en resorte

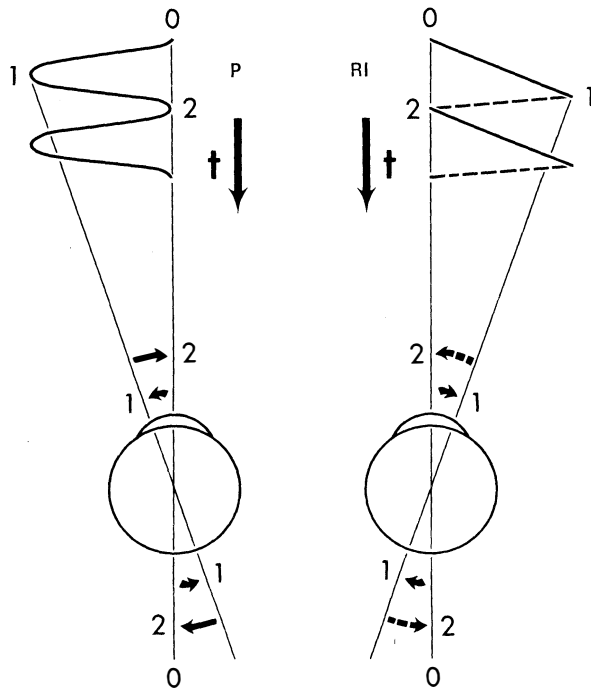


**Fig. 11-6.** Cuatro tipos de nistagmo en resorte bidireccional: seudopendular (SP), seudopendular con sacudidas de foveolización (SPSF), triangular (T) y bidireccional en resorte (BDR). Todas las sacudidas se producen en sentido corrector (es decir, hacia el objeto). Las sacudidas de foveolización de la variante SPFS son de amplitud variable, pero todas consiguen foveolizar el objeto.

Mediante una serie de experimentos ingeniosos y brillantes Van Vliet (16) demostró de modo concluyente que el NL es inducido por la *intencionalidad* de mirar con un ojo. El autor utilizó un seudoscopio, recurso por el cual el sujeto que mira no sabe con qué ojo está fijando, y fue capaz de inducir con el mismo un NL con la fase rápida siempre dirigida hacia el lado del pretendido ojo fijador, incluso cuando era en realidad el otro ojo el que recibía la estimulación retiniana. Cuando el sujeto no se percataba de que un ojo estaba siendo privado de visión, no se producía NL. El citado autor postuló la existencia de un mecanismo cortical que ocasiona un predominio direccional del tono de mirada cuando el sujeto cree que está fijando con un determinado ojo. Este predominio direccional



**Fig. 11-7.** Doble nistagmo en resorte, en el que se observa la modulación sinusoidal de los movimientos oculares lentos que se apartan del objeto. DRD, doble resorte a la derecha; DRI, doble resorte a la izquierda.



se rectifica de alguna manera en los individuos normales, pero no así en los pacientes afectados de NL.

Los experimentos de Van Vliet y nuestras propias observaciones nos han autorizado a relacionar el NL con la alternancia cortical que ocurre forzosamente al calcular la dirección egocéntrica en el paso de la visión binocular a la visión uniocular. En la primera situación (binocular) hay una sumación de los ángulos de mirada de ambos ojos y una división por la mitad para la obtención de la dirección egocéntrica referida al «ojo ciclópeo». Esta construcción geométrica es válida, ya que cada ojo ve el objeto, en especial si está cerca, con un ángulo ligeramente diferente al del otro ojo. En cambio, en la visión uniocular, la dirección egocéntrica depende *tan sólo* del ojo que mira y la operación cortical de sumación y división por dos se tiene que modificar, a fin de procesar la información

Fig. 11-8. Estrategia de fovealización utilizada en los nistagmos pendular (P) y en resorte (fase rápida a la izquierda, RI). El objeto está fovealizado sólo de forma breve en los puntos 0, 2, etc. t, escala del tiempo.

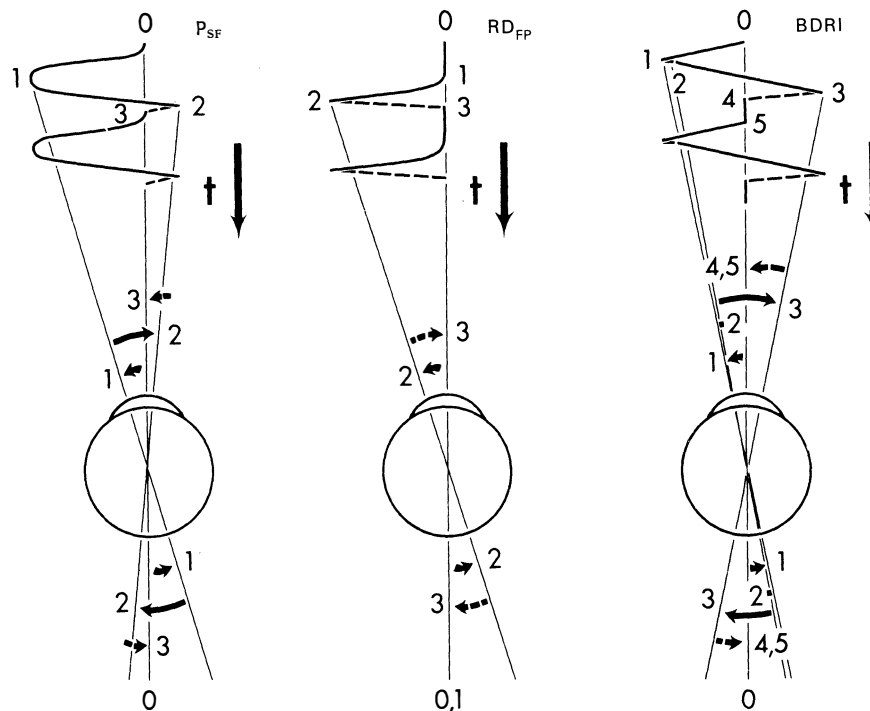


Fig. 11-9. Estrategia de fovealización utilizada en el nistagmo pendular con sacudidas de fovealización (PSF), en el nistagmo en resorte a la derecha con fovealización prolongada (RDFP) y en el nistagmo bidireccional en resorte a la izquierdo (BDRI). El objeto está fovealizado durante períodos de tiempo prolongados, lo que condiciona una buena agudeza visual. t, escala del tiempo.

inalterada procedente de dicho ojo. Así, la dirección egocéntrica cambia hacia el ojo que no mira, lo que puede causar un giro lento de los ojos en dicho sentido. A continuación se corrige la posición de ambos ojos por medio de una sacudida dirigida hacia el ojo que ve, la cual conduce a los ojos hacia el objeto (o en la oscuridad, al ángulo de mirada pretendido). Por tanto, el NL se origina a consecuencia de la incapacidad para alterar de forma adecuada la operación matemática cortical que normalmente se utiliza en la determinación de la dirección egocéntrica. El cambio a la localización egocéntrica unocular produciría una variación en escalón de la frecuencia de descarga nerviosa, que estaría en proporción con el mantenimiento de la dirección mal calculada, variación que sería responsable de la fase lenta exponencial de desaceleración.

El NL *manifesto* se presenta en pacientes afectos de ambliopía o estrabismo que, aunque ven con los dos ojos, sólo fijan con uno de ellos. Las fases lentas tienen la lógica forma exponencial decreciente y la fase rápida siempre se dirige hacia el pretendido ojo fijador (17).

Los pacientes afectos de estrabismo con fijación alternante manifiestan un NL cuya fase rápida se produce siempre en dirección al ojo fijador. Estos pacientes suelen ser diagnosticados de NC, ya que presentan un nistagmo con los dos ojos abiertos, y es necesario recurrir a los registros para constatar la fase lenta exponencial decreciente del NL que lo diferencia del NC, cuya fase lenta exponencial es creciente. El NL *manifesto* forma parte, en ocasiones, de un síndrome que incluye, además, estrabismo, hiperforia alternante y nistagmo pendular rotatorio en posición primaria (15).

En casos infrecuentes, tras la oclusión de un ojo dominante, que obliga a la fijación con un ojo ambliope, se produce un giro de ambos ojos en la dirección del ojo ocluido sin correcciones por fases rápidas, fenómeno que se conoce con el nombre de *desviación latente* (17).

Los pacientes con NC pueden presentar una tercera forma de NL consistente en un componente *latente superpuesto* que ocasiona desplazamientos del punto cero en dirección al ojo ocluido (17, 18) (fig. 11-12). La demostración de tales desplazamientos permite establecer la naturaleza congénita del nistagmo *manifesto*. En raras ocasiones, el desplazamiento del punto cero se produce en la dirección del ojo no ocluido (5).

Fig. 11-11. Nistagmo latente. Con los dos ojos abiertos no se produce nistagmo. El cierre de uno de los ojos se traduce por un nistagmo en resorte con la fase rápida hacia el ojo fijador (no ocluido).

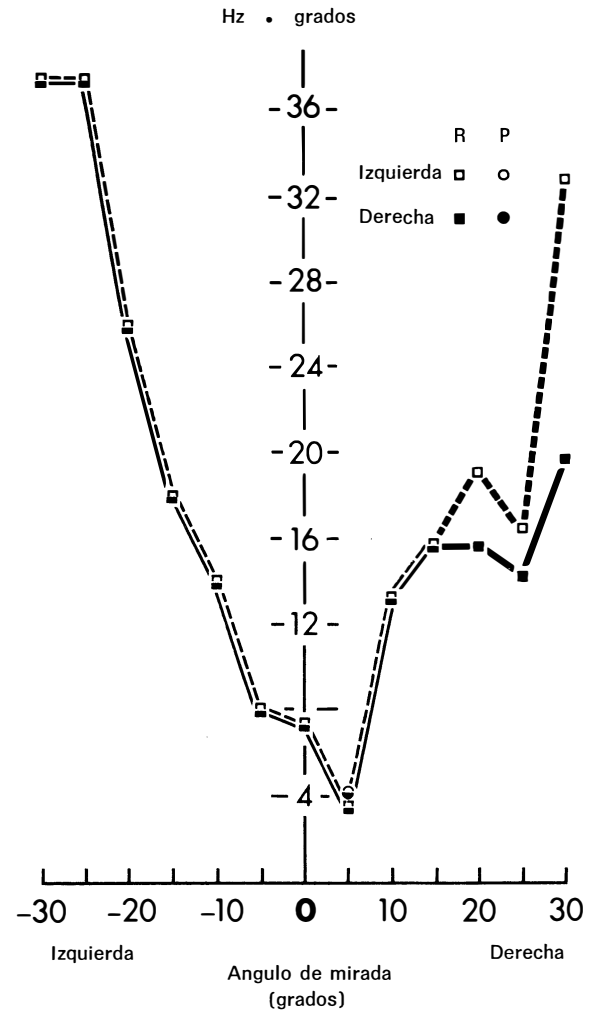


Fig. 11-10. Intensidad de la función binocular para los nistagmos pendular (P) y en resorte (R).

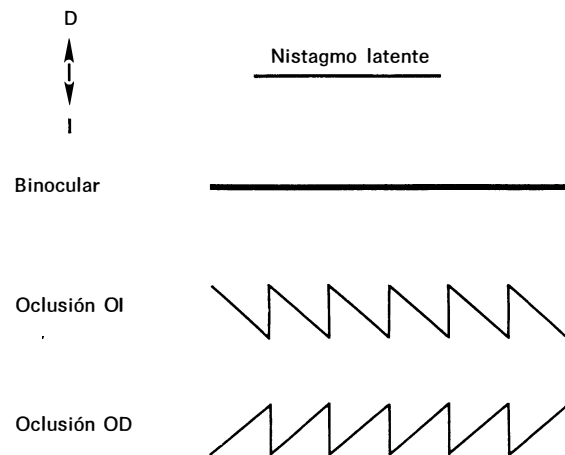
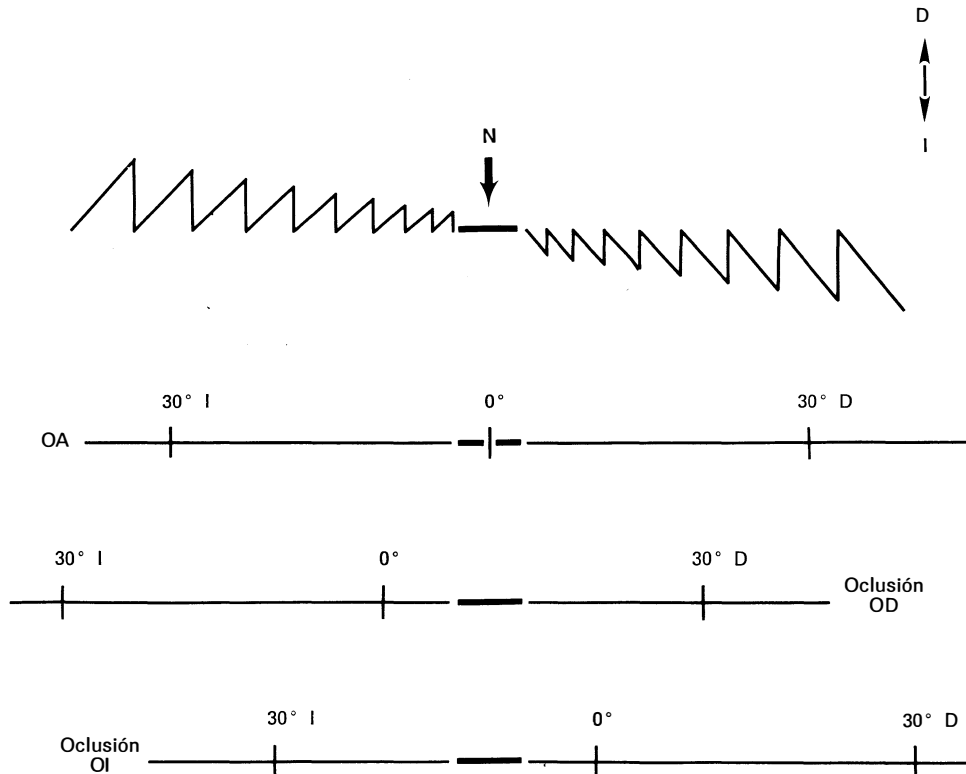


Fig. 11-11. Nistagmo latente. Con los dos ojos abiertos no se produce nistagmo. El cierre de uno de los ojos se traduce por un nistagmo en resorte con la fase rápida hacia el ojo fijador (no ocluido).



**Fig. 11-12.** Representación de los desplazamientos de la zona neutra o punto cero (N) en el nistagmo congénito (NC). El trazado muestra un patrón ideal de nistagmo con los dos ojos abiertos (AO). La zona neutra abarca varios grados a ambos lados de los 0°. Cuando se dirige la mirada hacia un lado, se produce un nistagmo de amplitud creciente con la fase rápida en el sentido de la mirada. La oclusión del ojo derecho (OD) desliza la zona cero a la derecha, y en los 0° hay un nistagmo a la izquierda. La oclusión del ojo izquierdo (OI) desliza la zona cero a la izquierda y en los 0° hay un nistagmo a la derecha.

### Nistagmo adquirido

#### Secundario a pérdida visual

El nistagmo que se origina en la temprana infancia a consecuencia de una pérdida bilateral progresiva de la visión no debe ser clasificado como un nistagmo congénito. Los problemas conceptuales existentes en relación con la aludida clasificación se han discutido con anterioridad. No es posible diferenciar un nistagmo secundario a una disminución visual, de un NC coexistente con una anomalía visual primaria, a menos que se sepa que el nistagmo apareció realmente después que se iniciara el trastorno visual. Es de esperar que las investigaciones futuras revelen diferencias en la morfología de las ondas, que puedan ser de utilidad al respecto. El nistagmo uniocular consecutivo a un déficit visual en un niño es un fenómeno excepcional (19).

### Espasmo nutans

Consiste en una combinación poco frecuente de oscilación ocular, cabeceo y tortícolis que comienza en la primera infancia (en general entre los 4 y los 8 meses de edad) y desaparece también durante la infancia (por lo común antes de los 3 años). El nistagmo es casi siempre bilateral, aunque puede ser diferente de un ojo al otro, o incluso puede ser estrictamente uniocular y de dirección horizontal, rotatoria o vertical (20).

El nistagmo tiende a presentar una asimetría entre ambos ojos, a variar en las distintas direcciones de la mirada, y a ser de pequeña amplitud y gran velocidad (21). El cabeceo es inconstante e irregular y puede ser horizontal, vertical o ambas cosas a la vez. La duración media del espasmo nutans es entre 12 y 24 meses, pero se prolonga en ocasiones durante varios años (21). Un estudio realizado con el registro cuantitativo



de los movimientos de la cabeza y de los ojos ha indicado que el movimiento cefálico no sólo es de carácter compensatorio, sino que sirve, en realidad, para lograr una abolición de los movimientos oculares (22).

### Enfermedades del sistema nervioso central

El nistagmo adquirido de los niños puede ser consecutivo a afecciones estructurales del SNC. La forma de dicho nistagmo es muy variable y carece de la mayor parte de los rasgos previsibles en los tipos específicos de nistagmo que se observan en los adultos. Esto corrobora el hecho de que el sistema nervioso en desarrollo no manifiesta sus estados de disfunción en la forma estereotipada característica del de los adultos.

### NISTAGMO PENDULAR ADQUIRIDO (ADULTOS)

El nistagmo pendular adquirido (tipo eferente) puede constituir un reflejo de disfunción a nivel del tronco del encéfalo, del cerebelo o de ambos, y se presenta en pacientes afectos de enfermedades vasculares o desmielinizantes. En estas últimas, este tipo de nistagmo se considera como un signo indicativo de lesiones en los núcleos del cerebelo (23). El nistagmo es multivectorial, es decir, horizontal, vertical, diagonal, elíptico o circular, y suele ir acompañado de temblor de cabeza. Con frecuencia existe una disociación acentuada entre los dos ojos, que no guarda relación con las posibles diferencias de agudeza visual consecutivas a una neuropatía óptica coexistente.

El nistagmo pendular adquirido del adulto se asocia en raras ocasiones a una disfunción aferente o visual. Un adulto que sólo ve por un ojo puede desarrollar un nistagmo secundario a una disminución de la agudeza visual debida, por ejemplo, a una opacidad del cristalino, nistagmo que casi siempre se limita al ojo vidente y que puede ser de tipo vertical (24).

El nistagmo de los mineros es poco frecuente y se halla probablemente limitado a los trabajadores de minas del Reino Unido. Se describe como una oscilación de pequeña amplitud, horizontal y vertical, por lo general más acentuada en la mirada hacia arriba. Su patogenia está por aclarar, pero se sospecha una contaminación funcional con el nistagmo voluntario, y es la regla encontrar en estos casos la búsqueda de un beneficio.

El nistagmo pendular adquirido, si se exceptúa la disociación existente entre ambos ojos, es similar al NC pendular, ya que los dos se asocian a temblor de cabeza y es característica su amortiguación con el cierre palpebral. Ambos se designan como *nistagmo de fijación* en determinadas clasificaciones sobre el nistagmo (6, 15).

## NISTAGMO EN RESORTE HORIZONTAL ADQUIRIDO

### Vestibular

Se considera de tipo vestibular todo nistagmo consecutivo a un trastorno del órgano vestibular periférico, nervio o complejo nuclear del tronco del encéfalo. Se trata de un nistagmo en resorte en posición primaria, horizontal-rotatorio u horizontal puro, con una fase lenta lineal. La intensidad del movimiento aumenta (de acuerdo con la ley de Alexander) al mirar hacia el lado de la fase rápida, mientras que disminuye, y en casos de lesión central puede invertir su sentido, al mirar hacia el lado de la fase lenta. Por lo general va acompañado de vértigo como síntoma. Tal como es de suponer, las lesiones agudas del flóculo cerebeloso (vestíbulo-cerebelo) pueden dar lugar a un tipo de nistagmo similar (25), si bien los casos de infarto cerebeloso aislado son muy raros. A efectos clínicos prácticos, la lesión responsable del nistagmo vestibular se localiza a nivel del órgano periférico, del nervio o del tronco del encéfalo, y para dicha localización se requiere una apreciación de las manifestaciones de la disfunción de órgano periférico. En los individuos normales, si se estimula el laberinto (órgano periférico) con agua caliente o fría aplicada a la membrana del tímpano se provoca un cierto grado de nistagmo y de vértigo. Al irrigar con agua fría el oído izquierdo (o con agua caliente el derecho) se produce un nistagmo hacia la derecha, y al aplicar agua fría en el oído derecho (o agua caliente en el izquierdo), se obtiene un nistagmo hacia la izquierda. Además, el sujeto experimenta vértigo y si cierra los ojos se desvía en la prueba de indicación, y cae en la dirección coherente con la prueba de Romberg. La dirección del movimiento vertiginoso del entorno coincide con el sentido de la fase rápida del nistagmo, mientras que la desviación en la prueba de indicación y la caída con el Romberg se producen en el sentido de la fase lenta. Por ejemplo, con el agua fría en el conducto auditivo externo izquierdo, el sujeto desarrolla un nistagmo en resorte hacia la derecha y experimenta un movimiento del entorno hacia la derecha (que aparece paradójicamente en continuo desplazamiento en un sentido) o bien una sensación de movimiento del cuerpo hacia la izquierda en un ambiente estático. En ambos casos el entorno se mueve (con respecto al sujeto) en la dirección de la fase rápida. Con el cierre de los ojos, los intentos del paciente de apuntar hacia un dedo extendido se traducen por una desviación hacia la izquierda, y en la bipedestación existe una tendencia a la caída a la izquierda (en el sentido de la fase lenta del nistagmo). Esta caída con el Romberg se puede alterar en su dirección mediante el giro de la cabeza: si se gira ésta hacia la izquierda, la fase lenta es de dirección poste-

rior y la caída se produce hacia atrás, mientras que si se gira la cabeza a la derecha, la caída tiene lugar hacia delante (26).

Las manifestaciones descritas tras la irrigación con agua fría remedan los efectos de una lesión destructiva del órgano vestibular periférico, en tanto que la irrigación con agua caliente simula una lesión de naturaleza irritativa. Desde el punto de vista clínico, todas las afecciones del órgano periférico, como la enfermedad de Ménière, producen efectos destructivos, y otros trastornos denominados *neuronitis vestibular* y *labyrinthitis vírica* entran también en esta categoría, si bien su patogenia no está clara, por lo que es mejor designarlos por el término inespecífico de *vestibulopatias* (aguda, recurrente o crónica). Los fenómenos irritativos, aunque se pueden producir son completamente transitorios, muchas veces subclínicos, y poseen tan sólo un interés electronistagmográfico.

Si un paciente presenta un nistagmo en resorte unidireccional, junto con vértigo en la dirección del componente rápido y desviación en la indicación y caída con el Romberg en la dirección del componente lento, esto indica que padece un trastorno agudo del órgano vestibular periférico en el lado de la fase lenta del nistagmo. Si, en cambio, el patrón de la dirección del nistagmo, vértigo, desviación en la indicación y caída con el Romberg no corresponden a los signos antes descritos sino que varían en algún aspecto, el complejo sintomático es indicativo de un trastorno de los núcleos vestibulares centrales. Por tanto, en las afecciones vestibulares centrales, el vértigo se puede producir en la dirección de la fase lenta del nistagmo y la desviación en la indicación o la caída con el Romberg pueden tener lugar hacia el lado de la fase rápida.

Existen otros factores que permiten diferenciar entre el nistagmo vestibular periférico y el central. Así, los nistagmos vertical o rotatorio puros nunca son periféricos, sino que representan siempre un trastorno central, y de modo similar el nistagmo horizontal puro sin componente rotatorio es sugestivo de una afección central (15). Los nistagmos cuya intensidad decrece con la fijación visual son siempre periféricos, ya que el nistagmo consecutivo a las lesiones centrales no suele disminuir e incluso aumenta con la fijación. Los nistagmos que presentan una acentuada bidireccionalidad (nistagmo hacia la izquierda al mirar a la izquierda y nistagmo de intensidad similar hacia la derecha al mirar a la derecha) son casi siempre centrales. En la tabla 11-2 se enumeran las características diferenciales entre los nistagmos vestibulares periférico y central.

El neurinoma del acústico (tumor del ángulo pontobulbocerebeloso) es la afección que con mayor frecuencia afecta el nervio vestibular. La cronicidad de la lesión permite que se desarrolle una compensación central, de modo que son infrecuentes, en estos casos, los vértigos graves. El nistagmo espontáneo es de sen-

Tabla 11-2. Nistagmo vestibular

Síntoma o signo	Periférico (órgano periférico)	Central (nuclear)
Dirección del nistagmo	Unidireccional, fase rápida de sentido opuesto a la lesión	Bidireccional o unidireccional
Nistagmo horizontal puro sin componente rotatorio	Infrecuente	Frecuente
Nistagmo vertical o rotatorio puro	Nunca se presenta	Puede presentarse
Fijación visual	Inhibe el nistagmo y el vértigo	Sin inhibición
Intensidad del vértigo	Acentuada	Discreta
Dirección del movimiento giratorio del entorno	Hacia la fase lenta	Variable
Dirección de la desviación en la prueba de indicación	Hacia la fase lenta	Variable
Dirección de la caída en la prueba de Romberg	Hacia la fase lenta	Variable
Efecto del giro de la cabeza	Cambia la caída del Romberg	Sin efecto
Duración de los síntomas	Limitado (minutos, días, semanas), pero recurrente	Puede ser crónico
Zumbidos de oídos, sordera o ambos	Con frecuencia presentes	En general ausentes
Causas frecuentes	Infeciosas (labyrinthitis), enfermedad de Ménière, neuronitis, vasculares, traumáticas, tóxicas	Vasculares, desmielizantes, neoplásicas

tido opuesto al lado del tumor, aunque en ocasiones este último interfiere con la irrigación sanguínea del laberinto y sobrevienen los típicos síntomas destructivos del órgano vestibular periférico.

### Nistagmo evocado por la mirada (por paresias de la mirada)

El nistagmo evocado por la mirada se produce a consecuencia de los intentos de mantener una posición excéntrica de los ojos, y es la forma de nistagmo que con mayor frecuencia se encuentra en la práctica clínica. Como se ha mencionado en el capítulo 10, los pacientes que se recuperan de una parálisis de la mi-

rada pasan por una fase en la que son capaces de ejecutar un movimiento de versión, pero no de mantener la posición desviada, es decir, los ojos regresan con lentitud a la posición primaria (27). Se produce, no obstante, una sacudida correctora que impulsa de nuevo los ojos a la situación excéntrica, y la repetición de este patrón da lugar a un nistagmo, que se designa como nistagmo *por paresia de la mirada*.

En las clasificaciones precedentes separábamos los nistagmos por paresias de la mirada de los evocados por la mirada, pero las investigaciones realizadas en nuestro laboratorio sugieren que los primeros constituyen en realidad un subgrupo de los segundos (28). Nosotros, al igual que otros autores (6), hemos constatado que el nistagmo por paresia de la mirada es de frecuencia lenta (1 a 2 Hz) o de *gran amplitud* (11), y por medio de los registros de movimientos oculares es posible establecer que la fase lenta del nistagmo evocado por la mirada tiene un patrón de velocidad decreciente (29). Los individuos normales presentan un nistagmo evocado por la mirada en la oscuridad, lo que indica que se trata de una propiedad básica del sistema motor ocular (30). Se ha postulado que este fenómeno es el resultado de un «escape» inherente a los integradores nerviosos del tronco del encéfalo o bien de una tendencia a desviarse a partir de un patrón de descargas determinado (31). Bajo condiciones de iluminación, la retroacción visual reduce al mínimo esta desviación secundaria al escape, aunque tras la cerebelectomía (expuesta en el cap. 10) los animales presentan una incapacidad absoluta para mantener las posiciones excéntricas de la mirada, lo que indica que el cerebelo tiene una función preponderante en la corrección de los escapes naturales del integrador.

Con la utilización de un modelo de computador análogo para la generación de los movimientos oculares sacádicos y el mantenimiento de la mirada, hemos podido imitar por medios electrónicos los distintos defectos en el funcionamiento de los integradores a fin de simular un nistagmo evocado por la mirada (28). Ha sido posible modificar la frecuencia del nistagmo a través de diversos factores, de los que, en condiciones clínicas, el más importante es probablemente la esfera mental. La morfología de las ondas del nistagmo ha consistido, en todos los casos, en fases lentas exponenciales de velocidad decreciente. Los pequeños escapes o reducciones de la salida del integrador se han traducido por un nistagmo evocado por la mirada tan sólo en posiciones extremas, con una amplia zona central en la que no hay nistagmo. Tras una gran reducción en el componente del escalón, el nistagmo se ha iniciado tan pronto como los ojos se han apartado de la posición primaria. Precisamente a esta última variedad de nistagmo evocado por la mirada, que representa una deficiencia máxima de la función escalón, se le reserva la denominación de nistagmo *por paresia de la mirada*.

En resumen, si el término nistagmo por paresia de la mirada se emplea para describir un subgrupo del nistagmo evocado por la mirada, dicho término debe quedar restringido a los nistagmos con una fase lenta exponencial de desaceleración que se halle presente en todos los ángulos de mirada excéntrica, incluso a unos pocos grados de la posición primaria. Todos los nistagmos evocados por la mirada con una fase lenta exponencial de velocidad decreciente deben ser considerados como *nistagmos de integrador*, cuyo mecanismo fisiológico consiste en un trastorno de la función escalón de la frecuencia de descarga nerviosa. Los mismos integradores son, con toda probabilidad, los responsables de los movimientos oculares de seguimiento lento que parecen ser invariablemente anormales en los animales (32) y en los seres humanos (15) afectados de un nistagmo evocado por la mirada.

La causa más frecuente de nistagmo bidireccional evocado por la mirada la constituyen los fármacos sedantes o anticonvulsivantes. El sentido de la fase rápida es siempre en la dirección de la mirada (hacia la derecha en la mirada derecha, hacia la izquierda en la mirada izquierda y hacia arriba en la mirada superior, mientras que en la mirada inferior no suele haber nistagmo). En ausencia de medicación, el nistagmo horizontal evocado por la mirada no tiene mayor valor de localización que el de indicar una disfunción del tronco del encéfalo, del cerebelo o de ambos, y para una localización más exacta se hace necesario el análisis de los signos y síntomas neurológicos asociados.

La variedad vertical del nistagmo evocado por la mirada coexiste casi siempre con la variedad horizontal. Los nistagmos verticales en resorte de la posición primaria (hacia arriba y hacia abajo) serán estudiados más adelante.

## FORMAS ESPECIALES DE NISTAGMO

### Nistagmo fisiológico (final)

Este tipo de nistagmo se observa en individuos normales cuando mantienen los ojos en las posiciones extremas de la mirada horizontal. Su inicio tiene, con frecuencia, una latencia de varios segundos, es un nistagmo en resorte, de pequeña amplitud e irregular, se mantiene de forma variable y se produce también en la oscuridad (33). El nistagmo final es típicamente disociado, siendo más acentuado en uno de los ojos, que con mayor frecuencia es el ojo abductor.

### Nistagmo disociado

Este concepto engloba los nistagmos que presentan una asimetría significativa de amplitud o de dirección entre los dos ojos. El tipo más frecuente de disocia-

ción es el que se observa en el ojo abductor de las oftalmoplejías internucleares, a veces designado por el término confuso de nistagmo *atáxico*. Dicha variedad de nistagmo, secundaria a lesiones de la cintilla longitudinal posterior, se describe en el capítulo 10.

El nistagmo pendular que se observa en los pacientes afectos de esclerosis múltiple, acostumbra ser de tipo disociado (23). Cogan (34) describió una variada serie de disociaciones del nistagmo en diversas lesiones de la fosa posterior, como por ejemplo, la presencia de un nistagmo vertical asimétrico mayor en un ojo al mirar arriba y en el otro ojo al mirar abajo, en una chica joven con un meduloblastoma cerebeloso recidivante.

### Nistagmo rotatorio

Este tipo de nistagmo describe un movimiento de torsión del globo ocular alrededor de su eje anteroposterior, por lo que puede emplearse de forma indistinta la denominación de *nistagmo torsional*. La mayor parte de los nistagmos consecutivos a las afecciones del órgano vestibular periférico tienen un componente rotatorio mezclado con un nistagmo horizontal o vertical principal, pero dichas enfermedades nunca cursan con un nistagmo rotatorio puro. Cuando es de pequeña amplitud, el nistagmo rotatorio puede ser indicativo de una lesión bulbar (6), y los nistagmos rotatorios de mayor amplitud son muchas veces congénitos. Cuando son adquiridos, los nistagmos rotatorios indican, con frecuencia, la existencia de afectación diencefálica (talámica) y constituyen el patrón subyacente al nistagmo en vaivén.

### Nistagmo en vaivén

Se trata de un nistagmo caracterizado por una oscilación conjugada, pendular y torsional, con un vector vertical disyuntivo superpuesto, de modo que el ojo inciclorrotador asciende a la vez que el ojo opuesto exciclorrotador desciende. La repetición de esta sucesión en dirección alternante da lugar al efecto en vaivén, típico de la oscilación (35). Los movimientos de torsión predominan en todos los campos de la mirada, pero el fenómeno del vaivén puede estar circunscrito a la posición primaria o, con mayor frecuencia, a la mirada inferior. La mayoría de los pacientes con nistagmo en vaivén adquirido tienen hemianopsias bitemporales adquiridas, a consecuencia de grandes tumores paraselares que se extienden hacia el III ventrículo, y les siguen en orden de frecuencia las afecciones vasculares del tronco del encéfalo superior y los traumatismos craneales graves (36). El nistagmo refleja con toda probabilidad una disfunción diencefálica (talámica), posiblemente a nivel de una o más de las vías que van

desde la zona incerta hasta el núcleo intersticial de Cajal (35), y la destrucción estereotáctica del núcleo intersticial puede producir la supresión de movimiento oscilatorio (37).

El nistagmo en vaivén congénito se manifiesta unas veces por movimientos verticales constantes y disconjugados sin un componente rotatorio significativo, y otras por un nistagmo rotatorio conjugado con un componente vertical opuesto al de la variedad adquirida, es decir, que el ojo inciclorrotador desciende mientras que el exciclorrotador es el que asciende (38).

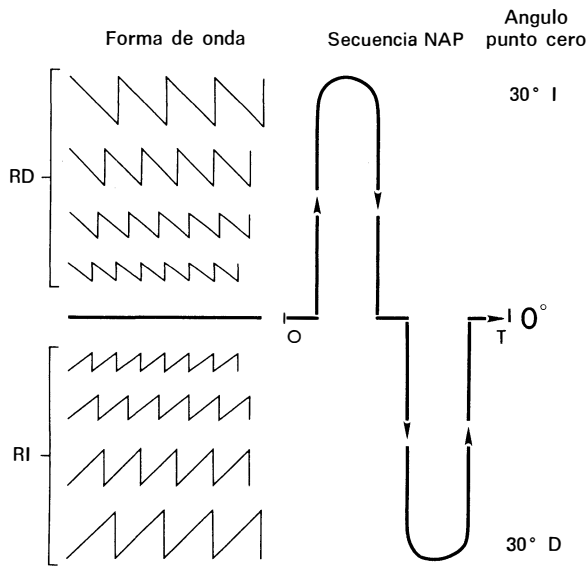
### Nistagmo evocado por la convergencia

El acto de la convergencia produce, por lo general, una amortiguación del nistagmo, sobre todo cuando éste es de tipo congénito. Existe, en cambio, un nistagmo evocado por la convergencia que es poco frecuente y puede ser conjugado o disconjugado, congénito o adquirido (39). En los 2 casos descritos no fue posible establecer una correlación clínica con ninguna lesión específica. El examen neuropatológico no aportó explicación morfológica alguna en el paciente con nistagmo congénito de esta variedad, en tanto que el paciente que padecía la forma adquirida tenía una afección desmielinizante con paraparesia espástica y sin anomalías de los nervios craneales, excepción hecha de los citados hallazgos oculomotores (39).

### Nistagmo alternante periódico

El nistagmo alternante periódico (NAP) es un fenómeno motor ocular extraordinario consistente en un nistagmo en resorte horizontal persistente que cambia de sentido de forma periódica (40). La secuencia habitual consta de unos 90 seg de nistagmo hacia un lado, 10 seg de fase neutra en la que los ojos se detienen o sacuden hacia abajo de modo irregular, y otros 90 seg de nistagmo hacia el lado opuesto. Esta periodicidad es continua durante las horas de vigilia y puede persistir durante el sueño. Algunos pacientes muestran asimetrías en la cronología de las dos fases mayores, pero el patrón básico suele ser invariable para cada paciente. Este nistagmo puede concebirse como el resultado de deslizamientos periódicos de la zona neutra en un nistagmo horizontal en resorte manifiesto (18) (fig. 11-13).

Aunque el NAP ha sido asociado con múltiples afecciones, por ejemplo, nistagmo congénito, traumatismos craneales, insuficiencia vascular, encefalitis, sífilis, esclerosis múltiple, degeneraciones espinocerebelosas y tumores de la fosa posterior, hay que dirigir particular atención en estos casos a las anomalías de la unión craneocervical (18, 41). La posibilidad de



**Fig. 11-13.** Secuencia del nistagmo alternante periódico (NAP), representada en relación con la forma de onda y con el ángulo cero. Se ha representado un período NAP (de O a T), que empieza en la fase neutra, en tanto que el punto cero está a los 0°. Cuando el punto cero se desliza a la izquierda se produce un nistagmo en resorte a la derecha (RD) que aumenta de amplitud hasta alcanzar un máximo cuando dicho punto está en la extrema izquierda (p. ej., 30° I). Luego el punto cero retorna hacia los 0° y decrece el nistagmo RD hasta cesar en cuanto el punto llega a los 0°, con lo que se inicia la siguiente fase neutra. La misma secuencia, con el deslizamiento del punto cero a la derecha y su subsiguiente regreso se traduce por la fase rápida a la izquierda (RI).

una lesión debe ser investigada por medio de la tomografía computadorizada, prestando especial atención a las estructuras de la fosa posterior, y a continuación se pueden practicar otras exploraciones, como la arteriografía o la neumoencefalografía, cuando estén indicadas. Los pacientes con signos de vías largas y nistagmo por compresión a nivel del agujero occipital, como en la malformación de Arnold-Chiari, pueden beneficiarse de la descompresión de la fosa posterior. Este tipo de nistagmo se asocia, en ocasiones, con un nistagmo hacia abajo (42), que sugiere también una lesión en la localización citada.

Las desviaciones alternantes periódicas de la mirada, acompañadas (43) o no (44) de un nistagmo alternante y de un giro alternante de la cabeza, constituyen un fenómeno relacionado que es muy poco frecuente.

**Nistagmo hacia abajo**

Se trata de un nistagmo en la posición primaria con la fase rápida dirigida hacia abajo. En los pacientes afectos de enfermedades del tronco del encéfalo o de

intoxicaciones medicamentosas suele faltar el nistagmo evocado por la mirada inferior, a pesar de existir nistagmo en todos los restantes campos de la mirada. Por todo esto, el nistagmo hacia abajo en la posición primaria es un fenómeno llamativo y es, además, altamente sugestivo de una anomalía de la unión craneocervical, como las malformaciones de Arnold-Chiari (45, 46). El nistagmo hacia abajo que se observa en dichas malformaciones suele ser de suficiente amplitud en la posición primaria, para causar oscilopsia y, en contradicción con la ley de Alexander (2), no es de intensidad máxima en la mirada extrema inferior, sino que suele ser más intenso con los ojos desplazados hacia fuera y algo por debajo de la horizontal. Se ha descrito también un nistagmo hacia abajo de pequeña amplitud y en la posición primaria en pacientes con una supuesta afección cerebelosa parenquimatosa, aunque en estos casos se asocia a otros signos oculares de origen cerebeloso (47), como la disimetría ocular y el nistagmo de rebote. Un trastorno en la información de la velocidad hacia abajo permite que las órdenes de la velocidad de seguimiento hacia arriba, sin oposición, den lugar a una desviación lineal superior, que es corregida por la sacudida inferior (48). El nistagmo hacia abajo puede coexistir con el nistagmo periódico, que, como se ha dicho, sugiere también la existencia de una anomalía en la unión craneocervical (42).

**Nistagmo hacia arriba**

Los nistagmos de la posición primaria con la fase rápida dirigida hacia arriba pueden ser congénitos (49) o, en raras ocasiones, reflejar una intoxicación medicamentosa, aunque, por lo general, son adquiridos e indicativos de una enfermedad estructural. Nosotros hemos descrito dos tipos (50) y hemos identificado más tarde una tercera forma intermedia. El primer tipo es de gran amplitud, aumenta de intensidad con la mirada superior, de acuerdo con la ley de Alexander (2), y es muy sugestivo de lesión en el vermis anterior del cerebelo. El segundo tipo, que es de pequeña amplitud, disminuye de intensidad con la mirada superior, en contraposición a la ley de Alexander, y aumenta con la mirada inferior, es sugestivo de afección intrínseca del bulbo. La forma intermedia se comporta de modo similar al segundo tipo, con la salvedad de que el nistagmo en posición primaria excede en un principio los 5° de amplitud, hecho que suele ser transitorio, para decrecer luego de modo gradual hasta adquirir un patrón idéntico al del segundo tipo. Esta forma es casi siempre una manifestación de la encefalopatía de Wernicke, previa a la institución del tratamiento con tiamina.

No obstante, se ha descrito un paciente afecto de un nistagmo hacia arriba idéntico al del primer tipo, que

padecía una enfermedad bulbar intrínseca (51), lo que suscita dudas acerca de la especificidad anatómica de nuestra clasificación precedente.

Hemos constatado que los pacientes con nistagmo hacia arriba presentan un defecto del seguimiento lento hacia arriba, pero tienen intactos los movimientos vestibulooculares en dirección superior. Por consiguiente, podemos afirmar que este trastorno representa un nistagmo por *defecto de seguimiento*, de mecanismo idéntico, aunque de sentido opuesto al propuesto para el nistagmo hacia abajo (48).

### Nistagmo de rebote

Consiste en un nistagmo horizontal evocado por la mirada, con fatiga y cambio de sentido tras la desviación ocular sostenida o en un nistagmo evocado por la mirada que, en la refijación a la posición primaria, sacude de forma transitoria en sentido opuesto (52). Este signo es frecuente en pacientes con supuesta enfermedad cerebelosa parenquimatosa (47), aunque se puede observar en individuos normales tras la mirada lateral extrema prolongada, si se apagan las luces en el momento en que los ojos vuelven a la posición primaria.

El nistagmo de rebote es confundido a veces con el nistagmo alternante periódico con ciclos asimétricos (18). De hecho, ha sido descrito un nistagmo de rebote típico con los ojos abiertos en un paciente que presentaba nistagmo alternante periódico tras el cierre palpebral o con el uso de las lentes de Frenzel (40).

### Nistagmos circular, elíptico y oblicuo

El nistagmo circular es una variedad del nistagmo pendular consistente en una oscilación continua del globo ocular, que describe una trayectoria fina, rápida y circular. Al contrario de lo que sucede con el nistagmo rotatorio, en el que el punto correspondiente al meridiano de las XII en el limbo corneal rota hacia un lado, dicho punto conserva su posición en el nistagmo circular. Este nistagmo es el resultado de la suma de 2 oscilaciones pendulares simultáneas, una horizontal y otra vertical, de amplitud equivalente, y que se hallan desfasadas en 90°. El nistagmo elíptico se produce también cuando existe un desfase de 90° entre las oscilaciones horizontal y vertical, pero éstas son de amplitud desigual. El análisis motor de los componentes pendulares horizontal y vertical, que se suman para constituir los nistagmos circular y elíptico, demuestra que raras veces se produce un patrón circular sostenido, y lo más frecuente es que el nistagmo varíe entre los tipos elíptico y circular. Cuando el nistagmo es idéntico en ambos ojos y el paciente no presenta otros signos neurológicos, es con frecuencia de tipo congénito. El nistagmo circular-elíptico adqui-

rado se observa en casos de esclerosis múltiple, presenta muchas veces una disociación entre ambos ojos y se asocia casi siempre a una ataxia del tronco o las extremidades (23).

El nistagmo oblicuo o diagonal es el resultante de dos componentes pendulares simultáneos, horizontal y vertical, que se encuentran enfasados o con un desfase de 180°, y el ángulo de la diagonal depende de las amplitudes relativas de ambos componentes. Es con mayor frecuencia adquirido que congénito y en el primer caso tiene la misma significación que el nistagmo circular-elíptico adquirido (23).

### Nistagmo cervical

Se han descrito numerosos ejemplos de nistagmo espontáneo o posicional en apariencia secundario a afecciones de la medula espinal o de las raíces cervicales, pero en la mayoría de los casos no se dispone de una comprobación anatomopatológica ni de historias clínicas registradas que descarten de modo satisfactorio el nistagmo inducido por medicamentos (53, 54). Los estudios experimentales realizados en primates son tan sólo preliminares (55), y el concepto del nistagmo secundario a las afecciones de la medula o raíces cervicales, aunque es altamente sospechado, está poco establecido (5, 56).

### Nistagmo miasténico

La afectación de los músculos oculares en la miastenia grave se manifiesta a veces a través de un nistagmo evocado por la mirada en cualquier dirección, con asimetrías entre los dos ojos (57). El nistagmo del ojo abductor, si coincide con una paresia de la aducción, suele simular una oftalmoplejía internuclear (58), y el cese del nistagmo tras la administración de medicamentos anticolinesterásicos establece, en este caso, el diagnóstico.

### Nistagmo voluntario

El nistagmo voluntario consiste en descargas repetidas de una oscilación horizontal conjugada muy rápida, que parece pendular, pero está integrada en realidad por sacudidas de un lado a otro (59). Puede ser provocado como un juego entre amigos o como un intento consciente de simulación de enfermedad. Este nistagmo suele ser identificado con prontitud por su extrema rapidez (unos 20 Hz, con una variación de 8 a 23 Hz) y por la brevedad de las descargas (duración máxima inferior en general a 30 seg) (60, 61). La mayor parte de los individuos no mantienen su nistagmo por más de 10 seg y manifiestan distorsiones de la

cara con cierre de los párpados, a fin de *descansar* los ojos, en preparación de la siguiente descarga. La habilidad para llevar a cabo este artilugio es en ocasiones hereditaria (61).

### Nistagmo palpebral

El nistagmo palpebral consiste en una sacudida rítmica hacia arriba de los párpados superiores, que suele ser representativa de los movimientos coordinados normales de los ojos y párpados en el nistagmo ocular vertical.

Se han identificado tres tipos de nistagmo palpebral patológico. El primero de ellos, que carece de valor de localización específico, coexiste de forma sincrónica con el nistagmo ocular vertical, si bien la amplitud de los movimientos palpebrales excede de modo significativo la de los oculares. El segundo tipo, que es evocado por la mirada lateral y se caracteriza por sacudidas fásicas rápidas de los párpados sincrónicas con las fases rápidas del nistagmo ocular horizontal, puede formar parte del síndrome lateral bulbar y ser inhibido por el reflejo de acercamiento (62).

La tercera variedad es provocada por la convergencia ocular (63), y en el único caso en que se llevó a cabo un estudio anatomopatológico, encontramos una extensa zona de desmielinización subaguda a nivel del bulbo superior, que se extendía hacia fuera a través de las cintas de Reil medias, justo por detrás del borde superior de las olivas inferiores. La porción más dorsal de la lesión llegaba hasta los límites ventrales de las cintillas longitudinales posteriores, y la zona lesionada alcanzaba algo más de 1 cm en sentido longitudinal.

## CATEGORIAS ANATOMICAS ESPECIALES

### Neurinoma del acústico

Los neurinomas del VIII nervio crecen con tal lentitud, que los mecanismos de adaptación ocultan, con frecuencia, los signos clínicos vestibulares. Estos tumores pueden manifestarse por un nistagmo vestibular hacia el lado opuesto de la lesión, sobre todo si se suprime la fijación, y a medida que crecen y comprimen el tronco del encéfalo suelen producir un nistagmo adicional, evocado por la mirada (64). La combinación de un nistagmo en resorte en posición primaria, de pequeña amplitud y hacia el lado opuesto de la lesión, con un nistagmo evocado por la mirada más lento y de mayor amplitud, hacia el lado de la lesión, se observa también asociada a otros tumores extra-axiales que comprimen el tronco del encéfalo, como por ejemplo, en los tumores del cerebelo (65).

### Síndrome lateral bulbar

El síndrome lateral bulbar (Wallenberg) constituye un conjunto de signos clínicos típicos (66). El nistagmo es característico de este síndrome y consiste en una oscilación en resorte horizontal-rotatoria hacia el lado opuesto de la lesión con los ojos abiertos, mientras que al cerrar los ojos se registra un nistagmo hacia el lado de la lesión (67). Otras manifestaciones raras, limitadas a casos aislados, son el nistagmo palpebral y ocular evocado por la mirada e inhibido por el reflejo de acercamiento (62), y el nistagmo uniocular hacia abajo evocado por la mirada horizontal (68).

En un paciente con un infarto lateral bulbar izquierdo se documentó de forma gráfica una anomalía muy espectacular de la motilidad ocular que se denominó «lateropulsión sacádica» (69) y consistía en una oblicuidad de los movimientos oculares hacia la izquierda asociada a un viraje a la izquierda de los movimientos del cuerpo y los miembros, o lateropulsión. La anomalía motora ocular era más notoria durante las desviaciones de la fijación, de modo que todos los movimientos sacádicos a la izquierda eran demasiado amplios o hipermétricos, en tanto que los dirigidos a la derecha eran de amplitud escasa o hipométricos. A su vez, las refijaciones hacia arriba o hacia abajo viraban según una línea no vertical sino oblicua (69).

### Cerebelo

Los diversos signos oculares que se observan en las afecciones del sistema cerebeloso se exponen en este capítulo y en el precedente, y se hallan enumerados en la tabla 10-4.

## NISTAGMO INDUCIDO

### Nistagmo calórico

Las características del nistagmo vestibular de inducción calórica han sido descritas con anterioridad (v. «Nistagmo vestibular» y cap. 3). Tras la irrigación unilateral es posible obtener un nistagmo horizontal, rotatorio u oblicuo, según cual sea la posición de la cabeza, mientras que la estimulación calórica bilateral simultánea produce un nistagmo vertical, cuya fase rápida se dirige hacia arriba con el uso de agua fría y hacia abajo al instilar agua caliente (70).

### Nistagmo posrotacional

Los movimientos rotatorios o de aceleración de la cabeza inducen un desplazamiento de la endolinfa en

los canales semicirculares que tiene como resultado un nistagmo en resorte. Durante la rotación la fase rápida del nistagmo se produce en la dirección de aquélla, mientras que tras su cese el nistagmo posrotacional es de sentido opuesto a la rotación (17). Esta variedad de nistagmo posee una escasa utilidad práctica, salvo para la evaluación del sistema motor ocular en los niños (v. cap. 3).

### Nistagmo postural

El nistagmo postural debería ser explorado en todo paciente aquejado de un vértigo en relación con los cambios de posición de la cabeza o del cuerpo. La prueba se efectúa observando el nistagmo que se produce cuando el paciente cambia con rapidez de la posición sentada a la posición supina, con la cabeza inclinada hacia un lado o suspendida en extensión (71). Este nistagmo puede ser de dos tipos, periférico y central (tabla 11-3).

El nistagmo postural periférico se asocia con un vértigo acentuado que se inicia tras un intervalo determinado. Con la nueva posición, tanto el nistagmo como el vértigo terminan por experimentar una fatiga, que sobreviene, por lo general, en el espacio de un minuto. Si se retorna a la posición sentada se produce otra breve descarga de nistagmo con vértigo (*rebote*), en tanto que una vuelta a la posición supina desencadenante provoca de nuevo el nistagmo y el vértigo, aunque en grado menor. Por último, la repetitividad de los cambios posturales aboca en una ulterior desaparición (habituaación) del nistagmo y del vértigo. Otra característica de esta variedad periférica es su reproductibilidad inconstante, ya que tanto el nistagmo como el vértigo pueden no presentarse cada vez que se adopta la postura desencadenante. En cambio, el nistagmo postural central, que siempre es reproducible, se inicia de inmediato tras el cambio a la postura desencadenante y no experimenta fatiga ni habituaación, mientras que el vértigo suele ser discreto. La hiperventilación realizada antes de la prueba postural desmascara en ocasiones respuestas positivas, que se

hallan, por lo demás, ausentes (72). La variedad periférica de este nistagmo suele ser benigna y no asociada a procesos neurológicos graves, mientras que la variedad central acompaña con mayor frecuencia las afecciones del tronco del encéfalo o del cerebelo (73), debidas a trastornos degenerativos, vasculares o desmielinizantes.

La exploración del nistagmo postural está bastante estandarizada y no requiere el empleo de la electronistagmografía (ENG) (26). De hecho, cualquier técnica es preferible a la ENG con los párpados cerrados, ya que ésta acarrea una alta incidencia, inaceptable, de nistagmos espontáneos y posturales en los individuos normales. El problema se reduce considerablemente si los registros se efectúan estando el paciente con los ojos abiertos y en completa oscuridad, pero son pocos los laboratorios capacitados para realizar estos registros. Nosotros preferimos las lentes de Frenzel (cristales convexos fuertes, p. ej., de +20 D, que enturbian por completo la visión), aunque también es posible realizar la prueba en una habitación totalmente oscura en la que el examinador efectúa una observación periódica de los ojos con una luz tenue. El examen sistemático del nistagmo postural en pacientes no aquejados de vértigo postural como síntoma específico no suele traducirse por resultados provechosos (74).

La designación *nistagmo postural* se utiliza con frecuencia de modo intercambiable con la de *vértigo postural*, para la denominación de este síndrome. En cualquier caso, hay que distinguir entre los términos *postural* y *de posición*, tanto si se refieren al síntoma (vértigo) como al signo (nistagmo). Así el nistagmo y el vértigo de posición se producen a consecuencia de movimientos rápidos, mientras que las formas posturales están provocadas por una posición estática de la cabeza sin previa aceleración significativa de ella (26).

### Nistagmo optocinético

El valor de localización del nistagmo optocinético (NOC), en las lesiones de los hemisferios cerebrales, se expone en el capítulo 10 (tabla 10-2). Además, el NOC se emplea para el estudio de otras funciones importantes en neurooftalmología clínica, ya que puede demostrar la existencia de cierto grado de función visual en los niños y en los pacientes con pérdida funcional de visión. Tal como se ha dicho en el capítulo 10, el NOC se utiliza para inducir el nistagmo de retracción-convergencia, en dirección inferior, y para demostrar la insuficiencia de aducción en las oftalmoparesias internucleares. Por otra parte, la inversión del NOC es un hallazgo diagnóstico de los nistagmos congénitos. También puede emplearse en el diagnóstico de la regeneración aberrante del III nervio (75) y, por último, puede ser muy útil como prueba diagnóstica de la miastenia grave, ya que la velocidad de la

Tabla 11-3. Nistagmo postural

Características	Periférico	Central
Latencia	3-40 seg	Inexistente; el nistagmo se inicia de inmediato
Fatigabilidad	Sí	No
Rebote	Sí	No
Habituaación	Sí	No
Intensidad del vértigo	Grave	Discreta
Reproductibilidad	Escasa	Buena



fase rápida aumenta de modo significativo en los miasténicos tras la administración de edrofonio (Tensilon) (76).

### Nistagmo farmacológico

El nistagmo inducido por medicamentos es una secuela frecuente del tratamiento con barbitúricos, tranquilizantes, fenotiacinas o anticonvulsivantes. Tiene una dirección horizontal u horizontal-rotatoria y es, además, evocado por la mirada. Con frecuencia se observa también un nistagmo vertical en la mirada hacia arriba y sólo raras veces en la mirada hacia abajo. El nistagmo presenta a veces una gran disociación entre ambos ojos, aun en ausencia de enfermedad estructural que justifique la asimetría. En casos de intoxicación grave, el nistagmo puede ser horizontal-pendular en la posición primaria. Por todo ello, la recogida minuciosa de la historia clínica y los estudios analíticos de los fármacos en la sangre resultan muchas veces esenciales en la evaluación de los pacientes con nistagmo.

### OTRAS OSCILACIONES

Las oscilaciones oculares diferentes del nistagmo constituyen variedades específicas que pueden clasificarse como entidades clínicas independientes.

#### Mioclónías oculares

Las mioclónías oculares son oscilaciones pendulares que se hallan en conformidad con nuestra definición del nistagmo y de hecho están consideradas como un nistagmo por los autores europeos (6). No obstante, estos movimientos oculares suelen clasificarse por separado como *mioclónía*, debido a que se asocian a movimientos rítmicos de algunos músculos no oculares en sincronía con los de los ojos. La estructura con mayor frecuencia implicada es el paladar blando, aunque pueden participar también la lengua, los músculos faciales, la faringe, la laringe y el diafragma.

El término *mioclónía* se emplea, y muchas veces se presta a confusión, en la descripción de diversos trastornos motores. Puede referirse a las sacudidas espontáneas episódicas, únicas o múltiples, de las extremidades, que constituyen un tipo de convulsiones de particular preponderancia en los niños. Este mismo movimiento, cuando es provocado por un ruido intenso, recibe el nombre de *mioclónía por sobresalto*, y lo presentan los adultos que padecen tipos específicos de disfunción cerebral, como la encefalopatía anóxica o la enfermedad de Creutzfeldt-Jacob. Los individuos normales antes de caer dormidos pueden presentar

movimientos similares, que representan un fenómeno fisiológico de probable origen espinal. El término también puede referirse a las sacudidas involuntarias arrítmicas, asimétricas, repentinas y breves, de uno o más músculos de las extremidades que con frecuencia reflejan un trastorno metabólico o una enfermedad degenerativa del SNC con afectación del cerebelo.

La mioclónía ocular se caracteriza por una oscilación pendular continua, rítmica de un lado al otro, por lo general en el plano vertical, a razón de 1,5 a 5 sacudidas por segundo. Tan sólo los movimientos coexistentes de otras estructuras, como el paladar, permiten distinguir la *mioclónía ocular* del nistagmo pendular. La mioclónía aislada del paladar es, en realidad, más frecuente que la variedad oculopalatina.

Las mioclónías palatina y oculopalatina tienen una correlación anatomopatológica bastante específica que consiste en una pseudohipertrofia del núcleo olivar inferior del bulbo (77), y existen algunas pruebas en favor de que la pseudohipertrofia unilateral causa una mioclónía palatina aislada, mientras que en la afectación bilateral se asocia la participación oculomotora.

El triángulo del mioclono comprende tres estructuras, a saber, el núcleo rojo del mesencéfalo, la oliva inferior homolateral del bulbo y el núcleo dentado contralateral del cerebelo. Las vías de conexión son el fascículo central de la calota y los pedúnculos cerebelosos inferior y superior. La afectación patológica del fascículo central de la calota produce una pseudohipertrofia de la oliva inferior homolateral tras un intervalo de varias semanas o pocos meses, y las lesiones del núcleo dentado son causa de una pseudohipertrofia contralateral tras una latencia similar. La mioclónía oculopalatina sobreviene a consecuencia de la hipertrofia olivar y no constituye, por tanto, una manifestación de las lesiones agudas. Una vez establecida, la mioclónía permanece como un signo crónico hasta la muerte del paciente y los movimientos oculares persisten durante el sueño, aunque puede modificarse su patrón (78, 79).

#### Mioquimia oblicua superior

La mioquimia del oblicuo superior es un movimiento ocular intermitente, de poca amplitud, unocular, torsional, que ocasiona oscilopsia y aparece de modo espontáneo en adultos por lo demás sanos. La oscilación es de ritmo rápido (12 a 15/seg) y representa una contracción fásica del músculo oblicuo superior (80), detectada con mayor prontitud en el curso de la oftalmoscopia o del examen con lámpara de hendidura.

Es muy importante saber identificar esta entidad, ya que esto permite tranquilizar al paciente. En ocasiones se obtienen resultados satisfactorios con la administración del fármaco anticonvulsionante carba-

macepina (Tegretol) (81) y en los casos en que no es así y la oscilopsia supone un trastorno significativo para el paciente cabe intentar su mitigación mediante la tenotomía del oblicuo superior con retroinserción del oblicuo inferior.

### Bobbing ocular

El *bobbing* ocular es un trastorno oculomotor espontáneo y característico que se distingue con facilidad del nistagmo hacia abajo y de la mioclonía ocular. Consiste en sacudidas rápidas de ambos ojos hacia abajo, seguidas de una desviación lenta hasta la posición media (82). Las sacudidas inferiores pueden ser disconjugadas, y con frecuencia los ojos permanecen desviados durante varios segundos, antes de regresar a la posición inicial (83). El *bobbing* se observa por lo común en pacientes comatosos con lesiones destructivas extensas de la protuberancia, aunque es también causado, en ocasiones, por las compresiones extraprotuberanciales, la hidrocefalia obstructiva y la encefalopatía metabólica (84).

Susac y cols. (85) dividieron el *bobbing* ocular en tres categorías: 1) El *bobbing* típico, que afecta ambos ojos y sobreviene en pacientes con parálisis de los movimientos oculares conjugados horizontales. 2) La variedad unocular, que refleja la coexistencia de una parálisis unilateral del nervio motor ocular común. 3) La tercera variante, denominada *bobbing* atípico, que comprende el *bobbing* hacia abajo con movimientos convergentes, el *bobbing* asimétrico sin parálisis asociada del III nervio y el *bobbing* con movimientos oculares horizontales espontáneos o reflejos intactos, y es más sugestiva de encefalopatía difusa o hidrocefalia que de afección protuberancial intrínseca grave. No se conoce la fisiopatología exacta de todas estas formas de *bobbing* ocular. Nosotros hemos podido observar, en ocasiones, a pacientes en coma profundo por encefalopatía metabólica que presentaban un *bobbing* inverso, consistente en una sacudida rápida de los ojos hacia arriba seguida de su retorno lento a la horizontal.

### Sacudidas cuadrangulares

Las sacudidas cuadrangulares (SC), así llamadas por el aspecto rectangular que presentan en los registros de los movimientos oculares, suelen consistir en movimientos sacádicos conjugados de pequeña amplitud (0,5° a 3°) que apartan los ojos del punto de fijación. A continuación, y tras un período de latencia de unos 200 mseg (el tiempo de la reacción visual) los ojos retornan al objeto por medio de otra sacudida. Las SC tienen una frecuencia máxima de unos 2 Hz y se producen en los individuos normales con los párpados

cerrados, si bien cuando son evidenciadas con los ojos abiertos durante la fijación representan un signo ocular patológico sugestivo (6), aunque no diagnóstico, de enfermedad cerebelosa (86). Las SC son un trastorno sutil fácilmente pasado por alto en el curso de los exámenes clínicos, pero muy evidente con los registros de los movimientos oculares.

### Macrosacudidas cuadrangulares

Las macrosacudidas cuadrangulares (MSC) suelen consistir en SC de gran amplitud dependientes de la fijación, y tienen también una frecuencia de unos 2 Hz (87). En este caso, los ojos experimentan una sacudida repentina y conjugada que los aparta del objeto y, tras un período de latencia de sólo unos 80 mseg, regresan al objeto por medio de otra sacudida refleja que no es de evocación visual. Las MSC suelen producirse en pacientes con notable ataxia de las extremidades, muchas veces acompañadas de un componente rotatorio que sugiere afectación eferente del cerebelo. Nosotros describimos con detalle este trastorno (87) en un paciente afecto de enfermedad desmielinizante.

Asimismo, tenemos registrado a un paciente con una disfunción no diagnosticada del sistema nervioso, que presentaba una variedad singular de MSC (88), las cuales se hallaban presentes con la fijación binocular a distancia, pero se detenían tras el cierre de un ojo, lo que motivó su designación como «MSC latentes inversas».

### Oscilaciones macrosacádicas

Las oscilaciones macrosacádicas (OMS) son sacudidas oculares que sucesivamente incrementan su amplitud y luego la amortiguan, esquivando el punto de fijación en cada una de ellas (89). Al contrario de lo que sucede con las SC y las MSC, las OMS están ausentes en la oscuridad, y sus sacudidas de retorno tienen una latencia superior a la de las MSC.

En la tabla 11-4 se establece una comparación entre las características de las tres variedades de inestabilidad del sistema sacádico (SC, MSC y OMS) previamente descritas.

### Dismetría ocular

La dismetría ocular es un signo ocular frecuente de las enfermedades del sistema cerebeloso (90), que está provocado por las sacudidas de refijación y se manifiesta ya sea por 1) sacudidas excesivas o defectuosas, seguidas de una oscilación sacádica breve y de pequeña amplitud, antes que los ojos lleguen al nuevo punto de fijación, o bien 2) movimientos sacádicos conju-

Tabla 11-4. Características de las inestabilidades del sistema sacádico

	Sacudidas cuadrangulares	Macrosacudidas cuadrangulares	Oscilaciones macrosacádicas
Amplitud	0,5° - 3°* Constante	4° - 30° Variable	1° - 30° Aumenta y luego disminuye
Curso en el tiempo	Esporádicas	Descargas	Descargas
Latencia	200 mseg	50-150 mseg	200 mseg
Foveolización	Sí	Sí	No
Presencia en la oscuridad	Sí	Sí	No

\* En ocasiones hasta 10°.

gados excesivos, seguidos de una sola sacudida correctora hacia el objeto, en las refijaciones superiores a los 30°. (Los movimientos conjugados sacádicos pueden producirse en condiciones normales con las refijaciones menores, pero esto no acostumbra a ocurrir más de 10 % de las veces [91].) Los componentes de la oscilación suelen ser de vértice aplanado, lo que es indicativo de una latencia intersacádica (92), aunque pueden ser también de forma triangular (93).

### Flutter ocular

Se entiende por *flutter* ocular cualquier oscilación binocular horizontal, breve e intermitente que sobreviene de modo espontáneo durante la fijación hacia el frente (90). Se diferencia de la oscilación que se observa en la disimetría, en que esta última siempre se produce a continuación de una refijación sacádica. En los registros de movimientos oculares, el *flutter* presenta una morfología triangular consistente en varias sacudidas de un lado a otro. El *flutter* es menos frecuente que la disimetría ocular, y este último trastorno puede observarse en casi todos los pacientes afectos del primero. Por otro lado, el *flutter* y el opsoclono se hallan en continuidad dentro de los trastornos por inestabilidad del sistema motor ocular, ya que los pacientes en recuperación del opsoclono pasan con frecuencia por una fase de *flutter*, en la que el primero reaparece con la mirada hacia arriba.

### Opsoclono

El opsoclono es una oscilación oculomotora grotesca consistente en movimientos conjugados sacádicos de los ojos, rápidos, involuntarios, caóticos, repetitivos e imprevisibles, que se producen en todas las direcciones y persisten durante el sueño. Son denominaciones sinónimas las de ojos bailarines, oscilaciones oculares agudas, movimientos conjugados atáxicos de los ojos y sacadomanía (94). Estos movimientos sue-

len ser continuos, excepto durante los períodos de recuperación y en las formas leves, casos en que la fijación estable es interrumpida por paroxismos breves. En tales condiciones se manifiesta con prontitud la continuidad existente entre el opsoclono y el *flutter* ocular, de modo que algunos paroxismos tienen vectores oblicuos y semicirculares característicos del opsoclono, mientras que otros son completamente horizontales e indistinguibles del *flutter*. Como ya se ha dicho, los pacientes que se recuperan del opsoclono pasan con frecuencia por una fase de *flutter* ocular, en la que las descargas opsoclónicas son tan sólo evidenciables con la mirada hacia arriba.

El opsoclono se produce en numerosas circunstancias clínicas diferentes, incluido un síndrome postinfecioso asociado con mioclonías de las extremidades, ataxia y temblor, que tiene un pronóstico excelente en cuanto a su completa recuperación. En los niños, el opsoclono y las mioclonías de las extremidades pueden prolongarse de forma enigmática durante varios años, hasta que son suprimidos tras el tratamiento con ACTH. El opsoclono puede constituir junto con la ataxia cerebelosa la única manifestación de un neuroblastoma oculto, y en este caso los movimientos oculares anormales remiten, por lo común, aunque no siempre, tras la extirpación del tumor, y esta variedad responde en ocasiones también a la ACTH (95).

En los adultos el opsoclono puede constituir un efecto a distancia de un carcinoma visceral, y en estos casos la alteración patológica suele estar localizada a nivel de los núcleos dentados o en su vecindad (96).

### Movimientos oculares centelleantes (lightning)

El término «movimientos oculares centelleantes» fue empleado en un principio para describir una oscilación similar al *flutter* que se observa en los pacientes afectos del síndrome mesencefálico dorsal (97). Los registros presentados en la descripción inicial consistían en sacudidas cuadrangulares mezcladas con pe-

queñas sacudidas excéntricas, seguidas de una desviación lenta con disminución exponencial de su velocidad hacia la posición inicial. Ambos tipos representaban *intrusiones sacádicas* y las SC consistían en un incremento total del pulso-escalón en la frecuencia de descarga motora neuronal (v. cap. 9) (98), mientras que la otra intrusión indicaba que la fijación era interrumpida por un incremento del pulso sin escalón. Una descripción posterior de los «movimientos oculares centelleantes» en monos con lesiones mesencefálicas contenía registros oculográficos de un nistagmo rápido de pequeña amplitud, alta frecuencia y morfología aserrada (99); por otra parte, las publicaciones más recientes utilizan el término para describir las macrosacudidas cuadrangulares (100). Resulta, por tanto, difícil delimitar los «movimientos oculares centelleantes», como una oscilación ocular independiente.

#### BIBLIOGRAFIA

1. Wartenberg R: Diagnostic Tests in Neurology. A Selection for Office Use. Chicago: Year Book, 1953, p 42.
2. Hallpike CS: Some types of ocular nystagmus and their neurological mechanisms. *Proc Roy Soc Med* 60:1043, 1967.
3. Takemori S, Cohen B: Visual suppression of vestibular nystagmus after cerebellar lesions. *Ann Otol* 84:318, 1975.
4. Dell'Osso LF, Daroff RB: Congenital nystagmus waveforms and foveation strategy. *Documenta Ophthalmologica* 39:155, 1975.
5. Dell'Osso LF, Flynn JT, Daroff RB: Hereditary congenital nystagmus. *Arch Ophthalmol* 92:366, 1974.
6. Jung R, Kornhuber HH: Results of electronystagmography in man: The value of optokinetic, vestibular, and spontaneous nystagmus for neurologic diagnosis and research. In Bender MB (ed): *The Oculomotor System*. New York: Harper & Row, 1964, p 428.
7. Daroff RB: Concluding remark: summary of clinical presentations. In Lennerstrand G, Bach-y-Rita, P (eds): *Basic Mechanisms of Ocular Motility and Their Clinical Implications*. Oxford: Pergamon Press, 1975, p 435.
8. Dell'Osso LF, Gauthier G, Liberman G, Stark L: Eye movement recordings as a diagnostic tool in a case of congenital nystagmus. *Am J Optom* 49:3, 1972.
9. Dell'Osso LF: Functional definitions and classification of congenital nystagmus waveforms. *Ophthalmol Digest* 38:19, 1976.
10. Abadi RV, Sandikcioglu M: Electro-oculographic responses in a case of bilateral idiopathic nystagmus. *Br J Physiologic Optics* 29:73, 1974.
11. Dichgans J, Jung R: Oculomotor abnormalities due to cerebellar lesions. In Lennerstrand G, Bach-y-Rita, P (eds): *Basic Mechanisms of Ocular Motility and Their Clinical Implications*. Oxford: Pergamon Press, 1975, p 281.
12. Cogan DG: Congenital Nystagmus. *Can J Ophthalmol* 2:4, 1967.
13. Metz HS, Jampolsky A, O'Meara DM: Congenital ocular nystagmus and nystagmoid head movements. *Am J Ophthalmol* 74:1131, 1972.
14. Dell'Osso LF: Fixation characteristics in hereditary congenital nystagmus. *Am J Optom* 50:85, 1973.
15. Kornhuber HH: Nystagmus and related phenomena in man: An outline of otoneurology. In Kornhuber HH (ed): *Handbook of Sensory Physiology*. VI/2. Vestibular System Part 2: Psychophysics, Applied Aspects and General Interpretations. New York: Springer-Verlag, 1974, p 193.
16. Van Vliet AGM: On the central mechanism of latent nystagmus. *Acta Ophthalmol* 51:772, 1973.
17. Kestenbaum A: Nystagmus. In *Clinical Methods of Neuro-ophthalmologic Examination*, ed 2. New York: Grune & Stratton, 1961, p 335.
18. Daroff RB, Dell'Osso LF: Periodic alternating nystagmus and the shifting null. *Can J Otol* 3:367, 1974.
19. Donin JF: Acquired monocular nystagmus in children. *Can J Ophthalmol* 2:212, 1967.
20. Walsh FB, Hoyt WF: *Clinical Neuro-ophthalmology*, ed 3. Baltimore: Williams & Wilkins, 1969, vol 1, p 270.
21. Norton EWD, Cogan DG: Spasmus nutans: A clinical study of twenty cases followed two years or more since onset. *Arch Ophthalmol* 52:442, 1954.
22. Gresty M, Leech J, Sanders M, et al: A study of head and eye movement in spasmus nutans. *Br J Ophthalmol* 160:652, 1976.
23. Aschoff JC, Conrad B, Kornhuber HH: Acquired pendular nystagmus with oscillopsia in multiple sclerosis: A sign of cerebellar nuclei disease. *J Neurol Neurosurg Psychiatry* 37:570, 1974.
24. Norton EWD: Nystagmus. In Smith JL (ed): *Neuro-ophthalmology*. Springfield, IL: Thomas, 1964, vol 1, p 288.
25. Duncan GW, Parker SW, Fisher CM: Acute cerebellar infarction in the PICA territory. *Arch Neurol* 32:364, 1975.
26. Daroff RB: Evaluation of dizziness and vertigo. In Glaser JS (ed): *Neuro-ophthalmology*. St. Louis: Mosby, 1977, vol 19.
27. Cogan DG: *Neurology of the Ocular Muscles*, ed 2. Springfield, IL: Thomas, 1956.
28. Abel LA, Dell'Osso LF, Daroff RB: Analog model for gaze-evoked nystagmus. *IEEE Trans BME*, in press.
29. Kommerell G: Clinical clues for the organization of horizontal quick eye movements and subsequent periods of fixation. In Lennerstrand G, Bach-y-Rita, P (eds): *Basic Mechanisms of Ocular Motility and Their Clinical Implications*. Oxford: Pergamon Press, 1975.
30. Becker W, Klein HM: Accuracy of saccadic eye movements and maintenance of eccentric eye positions in the dark. *Vision Res* 13:1021, 1973.
31. Robinson DA: The effect of cerebellectomy on the cat's vestibulo-ocular integrator. *Brain Res* 74:195, 1974.
32. Westheimer G, Blair SM: Oculomotor defects in cerebellectomized monkeys. *Invest Ophthalmol* 12:618, 1973.
33. Schmidt D, Kommerell G: Endstellungs-nystagmus als Ermüdungsreaktion bei extremen Seitwärtsblick. *Arch Klin Exp Ophthalmol* 198:17, 1976.
34. Cogan DG: Dissociated nystagmus with lesions in the posterior fossa. *Arch Ophthalmol* 70:361, 1963.
35. Daroff RB: See-saw nystagmus. *Neurology* 15:874, 1965.
36. Schmidt D, Kommerell G: Schaukel-Nystagmus (see-saw nystagmus) mit bitemporaler Hemanopie als Folge von Schädelhirnsträumen. *Arch Klin Exp Ophthalmol* 178:349, 1969.
37. Sano K, Sekino H, Tsukamoto, Yoshimasu N, et al: Stimulation and destruction of the region of the interstitial nucleus in cases of torticollis and see-saw nystagmus. *Confin Neurol* 34:331, 1972.
38. Slatt B, Nykiel F: See-saw nystagmus. *Am J Ophthalmol* 58:1016, 1964.

39. Sharpe JA, Hoyt WF, Rosenberg MA: Convergence-evoked nystagmus. *Arch Neurol* 32:191, 1975.
40. Baloh RW, Honrubia V, Konrad HR: Periodic alternating nystagmus. *Brain* 99:11, 1976.
41. Dufour A, Lazzaroni M, Tibordi F: Ulteriore contributo electronistagmografico allo studio del nistagmo spontaneo alternante. *Arch Ital Otol* 79:739, 1968.
42. Keane JR: Periodic alternating nystagmus with downward beating nystagmus. *Arch Neurol* 30:399, 1974.
43. Goldberg RT, Gonzalez C, Breinin GM, et al: Periodic alternating gaze deviation with dissociation of head movement. *Arch Ophthalmol* 73:324, 1965.
44. Rudge P, Leech J: Analysis of a case of periodic alternating nystagmus. *Neurol Neurosurg Psychiatry* 39:314, 1976.
45. Cogan DG: Downbeat nystagmus. *Arch Ophthalmol* 80:757, 1968.
46. Hart KD, Sanders MD: Downbeat nystagmus. *Trans Ophthalmol Soc UK* 90:483, 1970.
47. Zee DS, Yee RD, Cogan DG, Robinson DA, et al: Ocular motor abnormalities in hereditary cerebellar ataxia. *Brain* 99:207, 1976.
48. Zee DS, Friendlich AR, Robinson DA: The mechanism of downbeat nystagmus. *Arch Neurol* 30:227, 1974.
49. Sogg RL, Hoyt WF: Intermittent vertical nystagmus in a father and son. *Arch Ophthalmol* 68:515, 1962.
50. Daroff RB, Troost BT: Up-beat nystagmus. *JAMA* 225:312, 1973.
51. Gilman N, Baloh RW, Tomiyasu U: Primary position upbeating nystagmus. *Neurology* 27:294, 1977.
52. Hood JD, Kayan A, Leech J: Rebound nystagmus. *Brain* 96:507, 1973.
53. Booth CB: Does nystagmus occur in lesions of the cervical cord? *Arch Neurol* 67:69, 1952.
54. Biemond A, De Jong JM: On cervical nystagmus and related disorders. *Brain* 92:437, 1969.
55. Netzer HR: Ocular nystagmus following cervical cord stimulation. *Univ Michigan Med Bull* 29:309, 1963.
56. Fredrickson JM, Kornhuber HH, Goode RL: Nystagmus. *Arch Otolaryngol* 89:88, 1969.
57. Keane JR, Hoyt WF: Myasthenic (vertical) nystagmus verification by edrophonium tonography. *JAMA* 212:1209, 1970.
58. Glaser JS: Myasthenic pseudo-internuclear ophthalmoplegia. *Arch Ophthalmol* 75:363, 1966.
59. Stark L: Voluntary nystagmus, personal communication.
60. Coren S, Komada MK: Eye movement control in voluntary nystagmus. *Am J Ophthalmol* 74:1161, 1972.
61. Aschoff JC, Becker W, Rettelbach R: Voluntary nystagmus in five generations. *J Neurol Neurosurg Psychiatry* 39:300, 1976.
62. Daroff RB, Hoyt WF, Sanders MD, et al: Gaze-evoked eyelid and ocular nystagmus inhibited by the near reflex: Unusual ocular motor phenomena in a lateral medullary syndrome. *J Neurol Neurosurg Psychiatry* 31:362, 1968.
63. Sanders MD, Hoyt WF, Daroff RB: Lid nystagmus evoked by ocular convergence: An ocular electromyographic study. *J Neurol Neurosurg Psychiatry* 31:368, 1968.
64. Baloh RW, Konrad HR, Dirks D, et al: Cerebellar-pontine angle tumors. *Arch Neurol* 33:507, 1976.
65. Holmes G: Clinical symptoms of cerebellar disease and their interpretation. *Lancet* 2:59, 1922.
66. Gillilan LA: The correlation of the blood supply to the human brain stem with clinical brain stem lesions. *J Neuropathol Exp Neurol* 23:78, 1964.
67. Moberg A, Preber L, Silfverskiöld BP, et al: Imbalance, nystagmus and diplopia in Wallenberg's syndrome: Clinical analysis of a case and post-mortem examination. *Acta Otolaryngol* 55:269, 1962.
68. Hagstrom L, Hörnsten G, Silfverskiöld BP: Oculostatic and visual phenomena occurring in association with Wallenberg's syndrome. *Acta Neurol Scandinav* 45:568, 1969.
69. Kommerell G, Hoyt WF: Lateropulsion of saccadic eye movements. *Arch Neurol* 28:313, 1973.
70. Sanders MD, Bird AC: Supranuclear abnormalities of the vertical ocular motor system. *Trans Ophthalmol Soc UK* 90:433, 1970.
71. Barber HO: Positional nystagmus especially after head injury. *Laryngoscope* 74:891, 1964.
72. Drachman DA, Hart CW: An approach to the dizzy patient. *Neurology* 22:323, 1972.
73. Harrison MS, Ozahinoglu C: Positional vertigo: Aetiology and clinical significance. *Brain* 95:364, 1972.
74. Dayal VS, Tarantino L, Farkashidy J, et al: Spontaneous and positional nystagmus: a reassessment of clinical significance. *Laryngoscope* 84:2033, 1974.
75. Smith JL: *Optokinetic Nystagmus. Its Use in Topical Neuro-ophthalmologic Diagnosis*. Springfield, IL: Thomas, 1963.
76. Spector RH, Daroff RB, Birkett JE: Edrophonium (Tensilon) infrared optokinetic nystagmography in the diagnosis of myasthenia gravis. *Neurology* 25:317, 1975.
77. Gautier JC, Blackwood W: Enlargement of the inferior olivary nucleus in association with lesions of the central tegmental tract or dentate nucleus. *Brain* 84:341, 1961.
78. Chokroverty S, Barron KD: Palatal Myoclonus and rhythmic ocular movements: A polygraphic study. *Neurology* 19:975, 1969.
79. Tahmoush AJ, Brooks JE, Keltner JL: Palatal myoclonus associated with abnormal ocular and extremity movements. *Arch Neurol* 27:431, 1972.
80. Hoyt WF, Keane JR: Superior oblique myokymia: Report and discussion on five cases of benign intermittent uniocular microtremor. *Arch Ophthalmol* 84:461, 1970.
81. Susac JO, Smith JL, Schatz NJ: Superior oblique myokymia. *Arch Neurol* 29:432, 1973.
82. Fisher CM: Ocular bobbing. *Arch Neurol* 11:543, 1964.
83. Daroff RB, Waldman AL: Ocular bobbing. *J Neurol Neurosurg Psychiatry* 28:375, 1965.
84. Braems M, Dehaene I: Ocular bobbing: clinical significance. *Clin Neurol Neurosurg* 99: 1975.
85. Susac JO, Hoyt WF, Daroff RB, et al: Clinical spectrum of ocular bobbing. *J Neurol Neurosurg Psychiatry* 33:771, 1970.
86. Troost BT, Daroff RB, Dell'Osso LF: Quantitative analysis of the ocular motor deficit in progressive supranuclear palsy (PSP). *Trans Am Neurol Assoc*, 101:60, 1976.
87. Dell'Osso LF, Troost BT, Daroff RB: Macro square wave jerks. *Neurology* 25:975, 1975.
88. Dell'Osso LF, Abel LA, Daroff RB: «Inverse latent» macro square wave jerks and macro saccadic oscillations. *Ann Neurol*, in press.
89. Selhorst JB, Stark L, Ochs AL, Hoyt WF: Disorders in cerebellar ocular motor control: II. Macrosaccadic oscillation: An oculographic control system and clinico-anatomical analysis. *Brain* 99:509, 1976.
90. Cogan DG: Ocular dysmetria, flutter-like oscillations of the eyes, and opsoclonus. *Arch Ophthalmol* 51:318, 1954.
91. Weber RB, Daroff RB: The metrics of horizontal saccadic eye movements in normal humans. *Vision Res* 11:921, 1971.
92. Selhorst JB, Stark L, Ochs AL, Hoyt WF: Disorders in

- cerebellar ocular motor control: I. Saccadic overshoot dysmetria: An oculographic control system and clinico-anatomical analysis. *Brain* 99:497, 1976.
93. Higgins D, Daroff RB: Overshoot and oscillation in ocular dysmetria. *Arch Ophthalmol* 75:742, 1966
  94. Daroff RB, Hoyt WF: Supranuclear disorders of ocular control systems in man: Clinical, anatomical, and physiological correlations, 1969. In Bach-y-Rita P, Collins CC, Hyde JE (eds): *The Control of Eye Movements*: New York: Academic Press, 1971, p 175.
  95. Brandt S, Carlsen N, Glenting P, et al: Encephalopathia myoclonica infantilis (Kinsbourne) and neuroblastoma in children: A report of three cases. *Dev Med Child Neurol* 16:286, 1974.
  96. Ellenberger C, Netsley MG: Anatomic basis and diagnostic value of opsoclonus. *Arch Ophthalmol* 83:307, 1970.
  97. Atkin A, Bender MB: «Lightning-eye movements» (ocular myoclonus). *J Neurol Sci* 1:2, 1964.
  98. Daroff RB, Dell'Osso LF: The ocular motor system. In Davis FA (ed): *Neurology Reviews 1976*. Minneapolis: American Academy of Neurology, 1976, p 143.
  99. Pasik P, Pasik T, Bender MB: The pretectal syndrome in monkeys: I. Disturbances of gaze and body posture. *Brain* 92:521, 1969.
  100. Alpert JN, Suga H, Perusqvia E: Lightning eye movements. *J Neurol Sci* 27:71, 1976.

# Léxico

(caps. 9, 10 y 11)

## *Amortiguación*

Dilación de la energía o reducción de la amplitud de un movimiento, tal como un movimiento ocular. Por ejemplo: La convergencia puede amortiguar la oscilación de los ojos en el nistagmo congénito.

## *Amplitud*

Extensión de un movimiento ocular (medido en grados angulares), ya sea en dirección horizontal o vertical. Por ejemplo: «La amplitud de un movimiento sacádico es de 20°.»

## *Anchura de banda*

Valor de las frecuencias de señales de entrada que pueden ser procesadas sin distorsión considerable por un grupo o equipo electrónico dado.

## *Aparato, dinámica de aparato*

El globo ocular, los músculos, las aletas, la fascia y los tejidos grasos orbitarios de sostén poseen propiedades físicas que se describen como viscoelásticas (incluida la inercia), y que pueden definirse en forma matemática. En general, la *dinámica del aparato orbitario* se traduce por un efecto frenador (amortiguador) sobre los movimientos de los ojos.

## *Balístico*

Que tiene características similares a la trayectoria de un proyectil lanzado. Es ajeno a cualquier influen-

cia controladora o directriz. Término utilizado con referencia a los movimientos oculares rápidos (sacádicos), cuya excursión se considera como balística.

## *Continuo*

Ininterrumpido en el tiempo. En el control motor ocular se refiere a un sistema que monitoriza de forma continua la posición y velocidad del ojo. Por ejemplo: El sistema de seguimiento lleva a cabo un rastreo del objeto móvil mediante una continua identificación de diferencias entre las velocidades (cuantías de cambio) del objeto y del ojo.

## *Datos muestreados*

Atributo dado al sistema cuya actividad se basa en la información obtenida a intervalos de tiempo separados, en contraposición con el sistema de análisis continuo de datos. Por ejemplo: Se considera que el sistema de control de los movimientos oculares sacádicos es un sistema de *datos muestreados*.

## *Desplazamiento*

La distancia total recorrida por un objeto, por una imagen retiniana o por un ojo.

## *Diferencial*

Operación matemática que lleva a cabo una medición de la rapidez de cambio de una variable. Por ejemplo: La pendiente de una línea recta. El diferen-

cial de la posición ocular respecto al tiempo definirá la velocidad en un instante dado.

#### *Discontinuo*

Interrumpido en el tiempo. En el control de los movimientos oculares se refiere a un sistema que muestra las posiciones del ojo y del objeto a intervalos «discretos». Por ejemplo: El sistema sacádico muestra de modo intermitente las diferencias entre las posiciones del objeto y del ojo.

#### *Discreto*

Constituido por partes o datos separados e individuales. En el control de los movimientos oculares se refiere a un sistema que monitoriza la posición o velocidad del ojo a intervalos finitos o durante ellos.

#### *Entrada*

Señal de información aferente a partir de la cual se pone en marcha un sistema. Por ejemplo: El error de posición en la retina (imagen no situada en la fovea) que induce una refijación ocular voluntaria hacia una nueva posición del objeto (imagen en la fovea).

#### *Error de posición*

Discrepancia entre la posición de una imagen retiniana excéntrica y la fovea, que se halla representada en el espacio por la diferencia entre la posición del objeto y la dirección visual del ojo. El error de posición es un estímulo para la foveolización, y constituye un ejemplo de señal de retroacción.

#### *Error de velocidad*

Rapidez con la que se modifica el error de posición. Por ejemplo: Diferencia entre la velocidad del ojo rastreador y la velocidad del objeto.

#### *Error retiniano*

Distancia que en la retina separa la fovea de la imagen excéntrica (v. *Error de posición*).

#### *Escalón*

Descarga nerviosa de frecuencia constante que se inicia en un instante definido (v. fig. 9-5).

#### *Escalón-rampa*

Descarga nerviosa de frecuencia constante sumada a una descarga de frecuencia creciente en forma lineal, que se inician en un instante definido (v. fig. 9-5).

#### *Exponencial*

Movimiento definido desde el punto de vista matemático con una velocidad de cambio creciente o decreciente de modo constante. Su representación gráfica consiste en una curva en lugar de una línea recta.

#### *Foveolizar* (foveolización, refoveolización)

Conducir una imagen desde la retina periférica hasta la fovea (mediante una sacudida) o mantener la imagen en la fovea durante el movimiento del objeto (por medio del seguimiento).

#### *Frecuencia*

Número de oscilaciones o de ciclos por segundo (medida en Herz [Hz]). Por ejemplo: Un nistagmo cuyo ciclo (fases lenta y rápida) se complete cinco veces por segundo tiene una frecuencia de 5 Hz.

#### *Función de transferencia*

Función matemática que relaciona la entrada del sistema respecto a su salida, y cuya magnitud es la ganancia de dicho sistema.

#### *Ganancia*

Relación de la salida de un sistema con respecto a su entrada. Por ejemplo: Si los ojos se desplazan 20° (salida) en respuesta a un error en la posición de la imagen retiniana de 20° (entrada), la ganancia del sistema motor ocular sería: salida/entrada: 20°/20°=1.

#### *Generador*

Origen de una señal. Se considera que la formación reticular protuberancial constituye el origen o generador prenuclear definitivo (generador del pulso) de la señal nerviosa para los movimientos oculares horizontales.

*Hertz (Hz)*. V. *Frecuencia*.



*Integrador/integral/integración*

Función (operación) matemática análoga a la suma. La operación inversa es el diferencial. Por ejemplo: En los movimientos oculares, la integral de la velocidad condiciona la posición de los ojos. Un integrador nervioso del tronco del encéfalo procesaría la información con el fin de producir una señal proporcional a la posición ocular. Si el integrador fuera imperfecto o tuviera un «escape», la señal nerviosa tendería a modificarse, y el ojo viraría de una posición excéntrica de la mirada hacia la posición primaria, dando como resultado un nistagmo (v. también fig. 9-6).

*Latencia*

Tiempo de reacción que transcurre a continuación de un estímulo específico. Por ejemplo: Después de una desviación en la posición del objeto tiene lugar un intervalo de 200 msec antes del inicio del movimiento ocular (v. fig. 9-3).

*Lineal (no lineal)*

Que puede ser representado por una relación sencilla en línea recta.

*Objeto*

Objetivo de la mirada, que constituye el estímulo de la fovealización y de la fijación.

*Ojo ciclópeo*

Ojo de referencia situado en teoría en la distancia media entre los dos ojos anatómicos y en su mismo plano.

*Pulso*

Descarga nerviosa de alta frecuencia que se inicia y finaliza en instantes bien definidos (v. fig. 9-5).

*Pulso-escalón*

Descarga nerviosa de alta frecuencia, seguida de una descarga de frecuencia constante, que se inician en un instante definido. El pulso-escalón de la descarga nerviosa es el productor de los movimientos sacádicos o de los cambios rápidos en la posición de los ojos (v. fig. 9-5).

*Punto cero*

Campo de la mirada en el que la intensidad del nistagmo es mínima (v. fig. 11-12).

*Rampa*

Descarga nerviosa de frecuencia creciente en forma lineal que se inicia en un instante definido (v. fig. 9-5, d).

*Rectilíneo*

En el sistema de registro, se refiere al desplazamiento perpendicular de la plumilla con respecto al papel.

*Retroacción*

Retorno parcial o total de la información de la señal de salida, con el fin de modificar de señal de entrada. Por ejemplo: Continuo retorno de los datos sobre los movimientos oculares (salida) hacia el sistema encargado de controlar dichos movimientos (v. *Sistema en cadena cerrada*).

*Retroacción (negativa)*

Sustracciones efectuadas a la entrada de un sistema por parte de su salida. Por ejemplo: Sustraer la nueva posición de la imagen retiniana, más próxima a la fovea, de la posición previa de la imagen, más periférica, a fin de reducir a cero la posición excéntrica de la imagen (error retiniano) y conseguir la fovealización.

*Retroacción (positiva)*

Sumaciones efectuadas a la salida de un sistema por parte de su entrada. En el control de los movimientos oculares, dichas sumaciones causan un incremento del error retiniano.

*Sacudida*

Movimiento ocular rápido, voluntario o reflejo, que suele tener como finalidad la fijación foveal.

*Salida*

Señal eferente que se produce como resultado de la respuesta del sistema a la señal o señales de entrada.

Por ejemplo: Un movimiento ocular sacádico (salida) en respuesta a una imagen en la periferia retiniana o a un desplazamiento del objeto (entradas).

#### *Señal*

Equivalente eléctrico o nervioso de las cantidades físicas. Por ejemplo: Señales de entrada o de salida.

#### *Sinusoidal*

Función matemática que describe el movimiento de un péndulo. Así, la corriente habitual de las casas es de tipo sinusoidal, y los ojos muestran una oscilación sinusoidal en el nistagmo pendular.

#### *Sistema de control*

Mecanismo que funciona para mantener su salida a un determinado nivel, el cual depende de una señal de referencia de la entrada. En los movimientos oculares, sistema cuya función es trasladar las imágenes de la periferia retiniana a la fóvea, mantener la foveolización como en el seguimiento de un objeto móvil o ambas cosas. La salida sería el movimiento ocular y la señal de referencia de la entrada sería la posición o velocidad de la imagen retiniana.

#### *Sistema en cadena abierta*

Sistema de control en el que no hay retroacción desde la salida a la entrada de aquél. Por ejemplo: El sistema vestibuloocular es un sistema en cadena abier-

ta, ya que carece de retroacción de la salida (movimiento ocular compensador) a la entrada (estimulación de los canales semicirculares por la aceleración).

#### *Sistema en cadena cerrada*

En la teoría de los sistemas de control, un sistema sujeto a retroacción por medio de alguna conexión, como es una vía nerviosa. En dichos sistemas, la señal de salida es monitorizada y retroactuada a la señal de entrada, en forma aditiva o sustractiva. En el control de los movimientos oculares, la salida (movimiento ocular) puede ser retroactuada mediante la determinación del error retiniano, a fin de establecer una precisión. Si existe error retiniano, puede producirse un movimiento ocular corrector (v. también fig. 9-9).

#### *Trayectoria*

Movimiento del objeto y del ojo en función del espacio y del tiempo.

#### *Velocidad de deslizamiento en la retina*

Rapidez con la que se modifica el error retiniano.

#### *Zona neutra*

Posición del ojo (región de ángulos de mirada) en la cual se produce una inversión del sentido del nistagmo en resorte y en la que es posible observar alguna variedad de ondas bidireccionales, un nistagmo pendular o bien una ausencia de nistagmo.

# Neurooftalmología

## **Joel S. Glaser, M.D.**

Associate Professor of Ophthalmology and  
Neurological Surgery, Bascom Palmer Eye  
Institute, University of Miami School of  
Medicine;  
Consultant in Neurology, V A Hospital,  
Miami, Florida

Con la colaboración de

## **Robert B. Daroff, M.D.**

Professor of Neurology, University of Miami;  
Director, Ocular Motor Neuro-physiology Laboratory,  
V A Hospital, Miami, Florida

## **Louis F. Dell'Osso, Ph.D.**

Associate Professor of Neurology, University of Miami;  
Co-Director, Ocular Motor Neuro-physiology Laboratory,  
V A Hospital, Miami, Florida

## **B. Todd Troost, M.D.**

Associate Professor of Neurology,  
University of Pittsburgh School of Medicine;  
Chief, Neurology Service, Oakland V A Hospital,  
Pittsburgh, Pennsylvania



**SALVAT EDITORES, S. A.**

Barcelona - Madrid - Buenos Aires - Bogotá - Caracas - México - Quito  
Rio de Janeiro - San Juan de Puerto Rico - Santiago de Chile